

Dažādā okulooplastika

Dr. Elīza Avotiņa

Rīgas Austrumu klīniskā universitātes slimnīca

Stacionārs «Bīķernieki»

Okuloplastikā un rekonstruktīvā ķirurģija

Apskatē jāpievērš uzmanība plakstiem, skropstām, asaru punktiem:

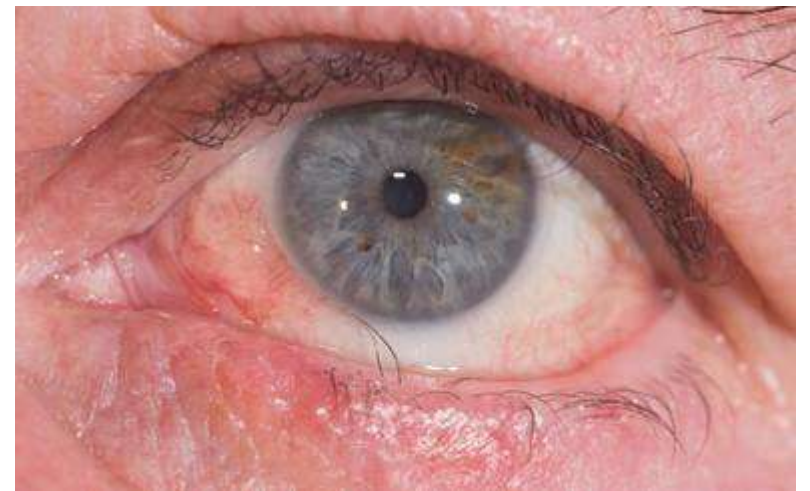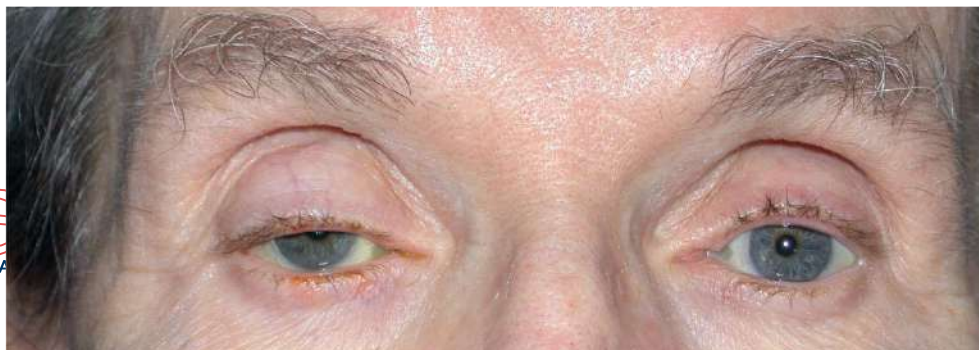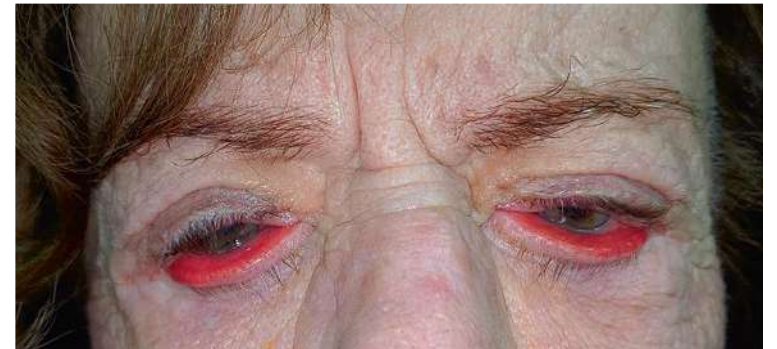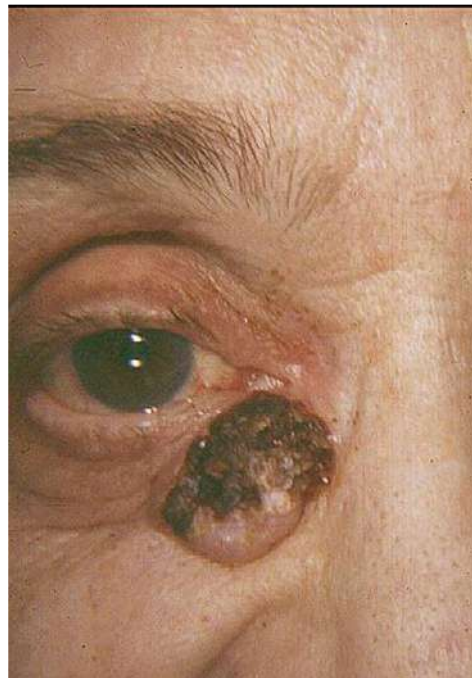Plakstu novietojums;

Plakstu veidojumi;

Aplikums ap skropstām;

Skropstu augšana;

Asaru punkta lielums/esamība;



Plakstu novietojums

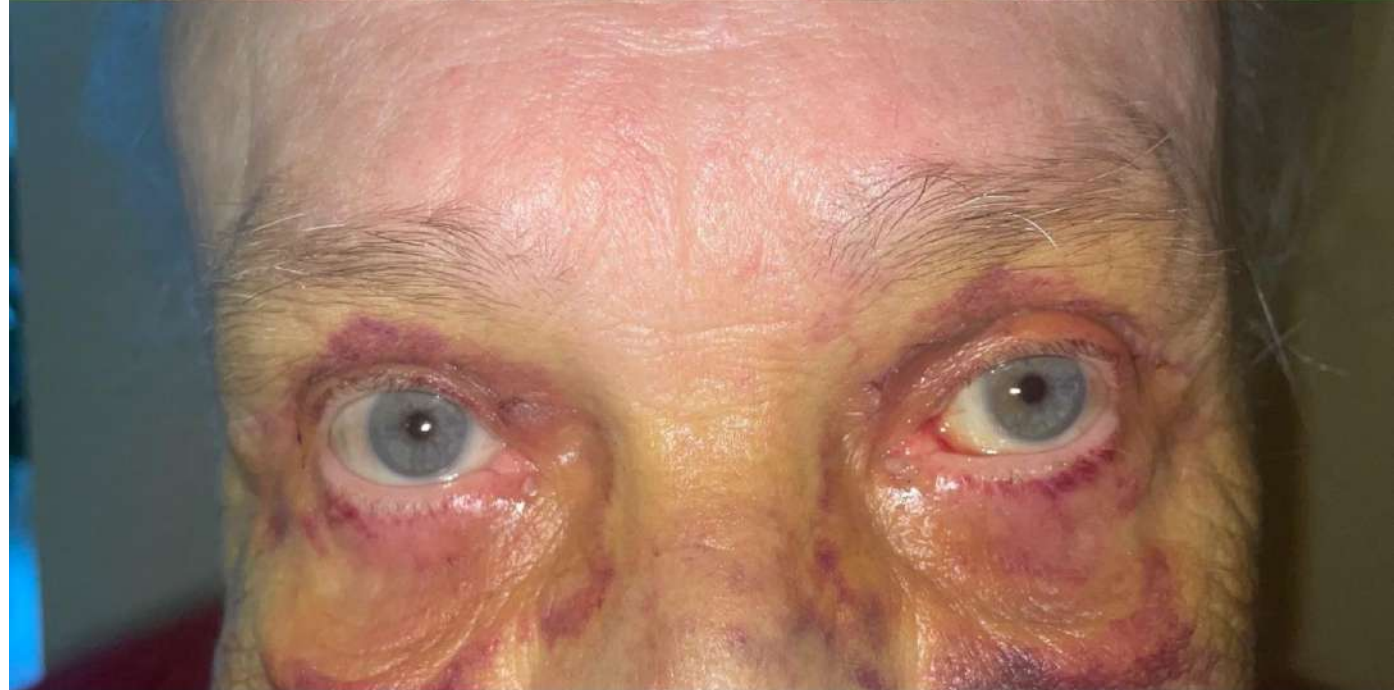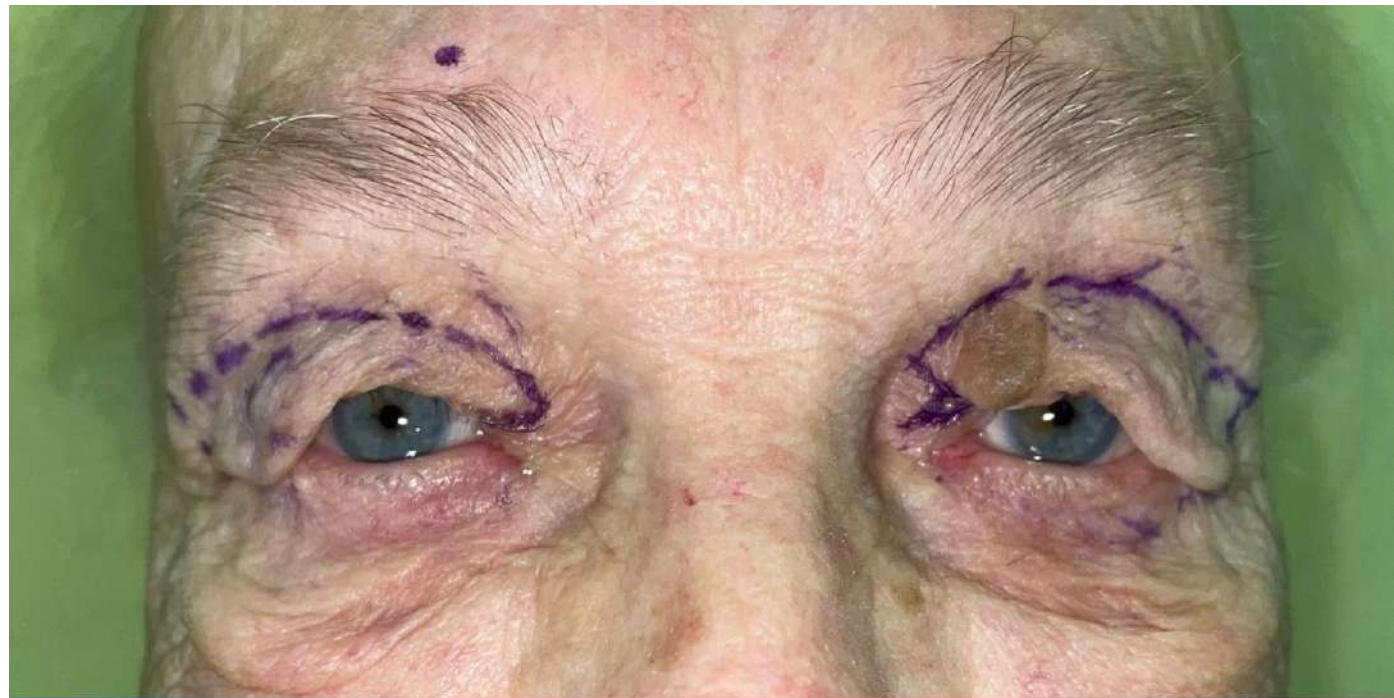Dermatohalāze;

Ptoze;

Plakstu retrakcija;

Entropijs;

Ektropijs;



Plakstu novietojums

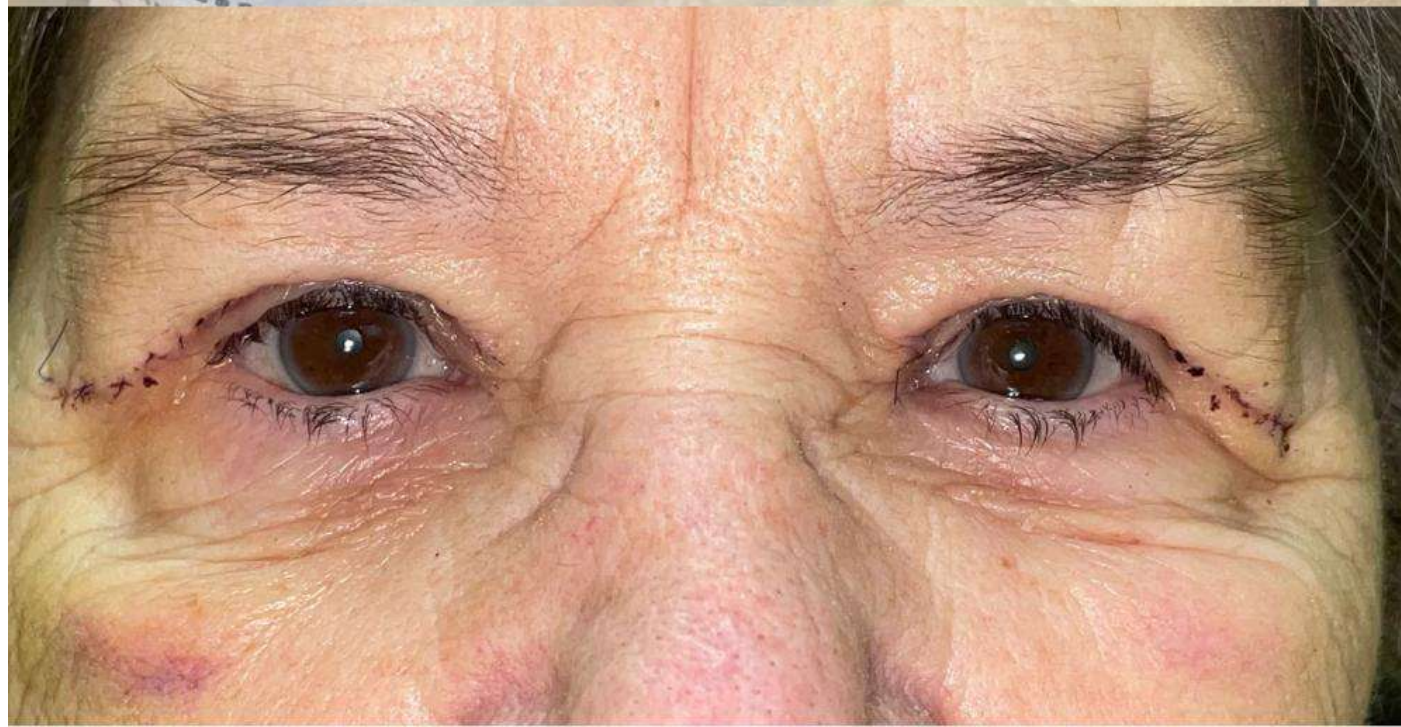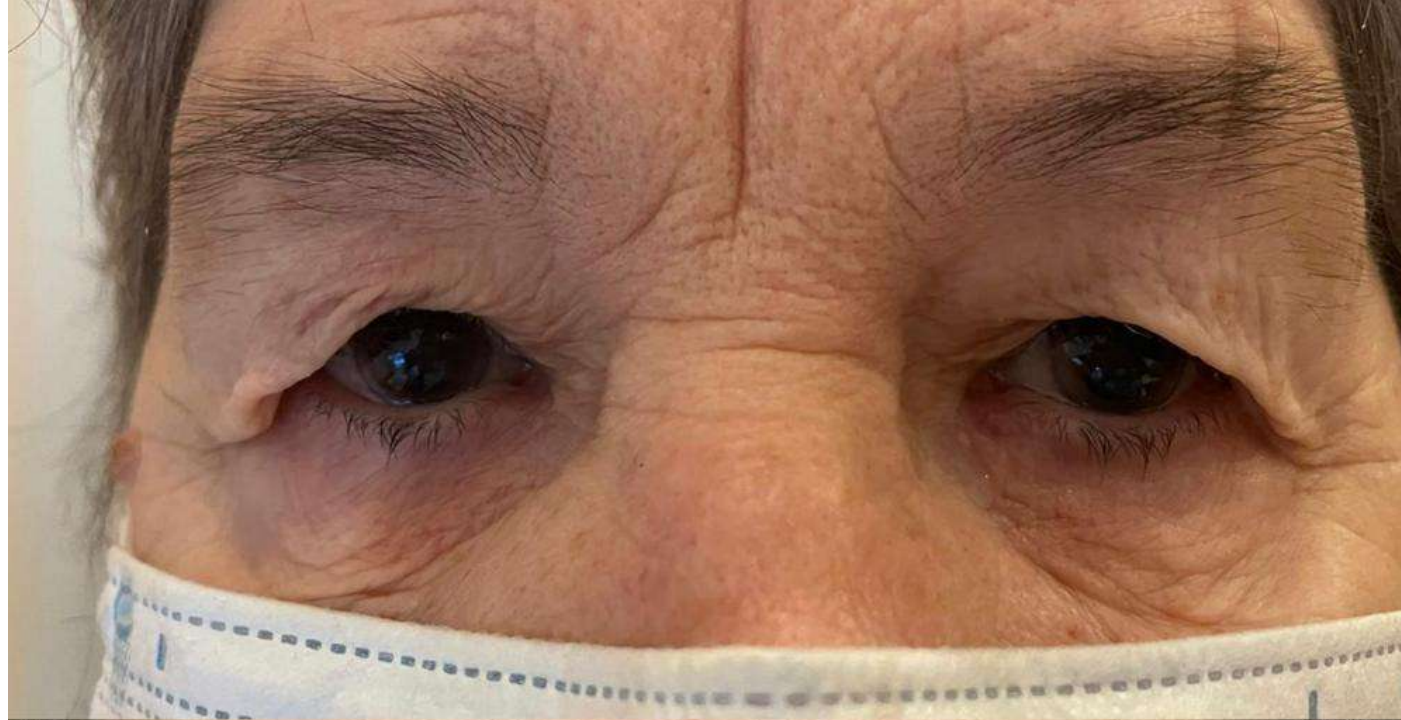Dermatohalāze;

Ptoze;

Plakstu retrakcija;

Entropijs;

Ektropijs;



Plakstu novietojums

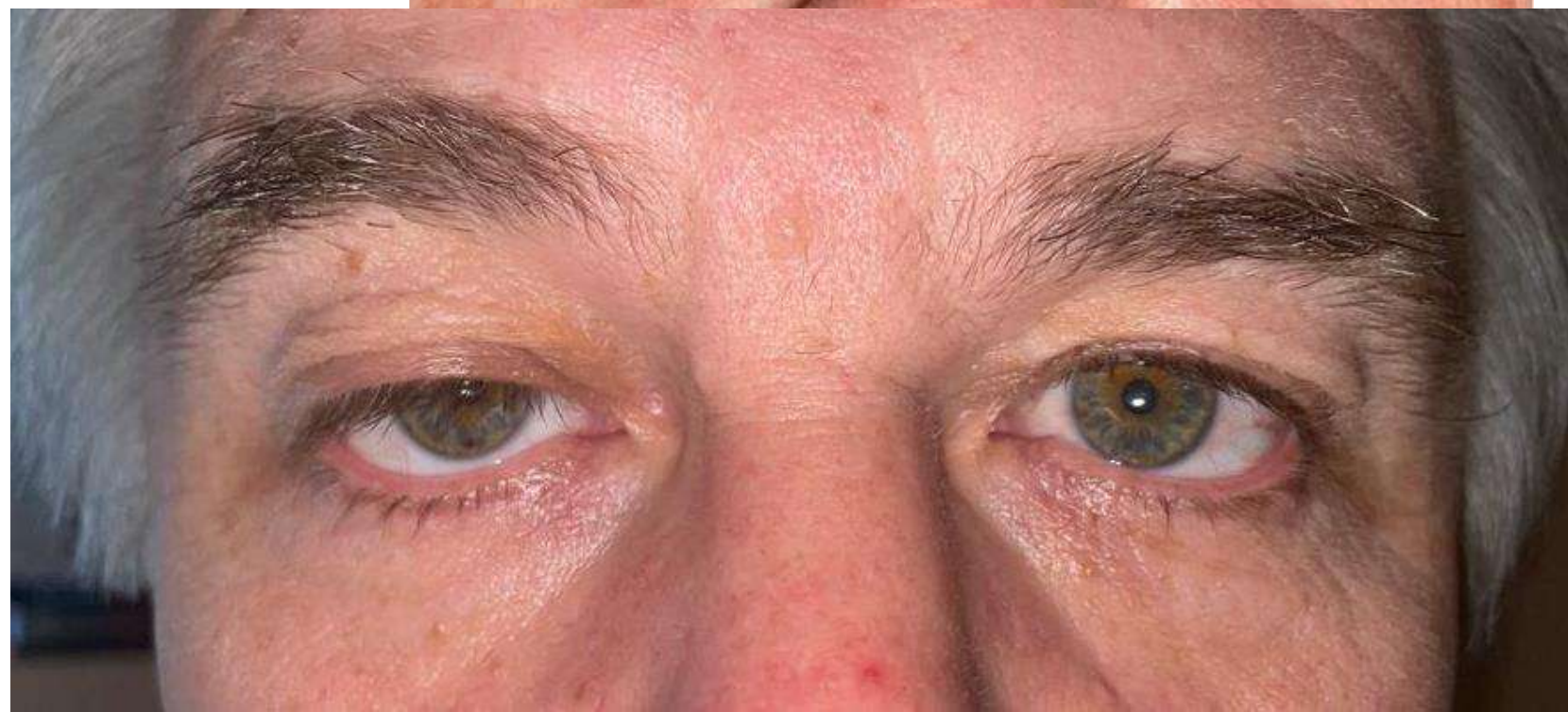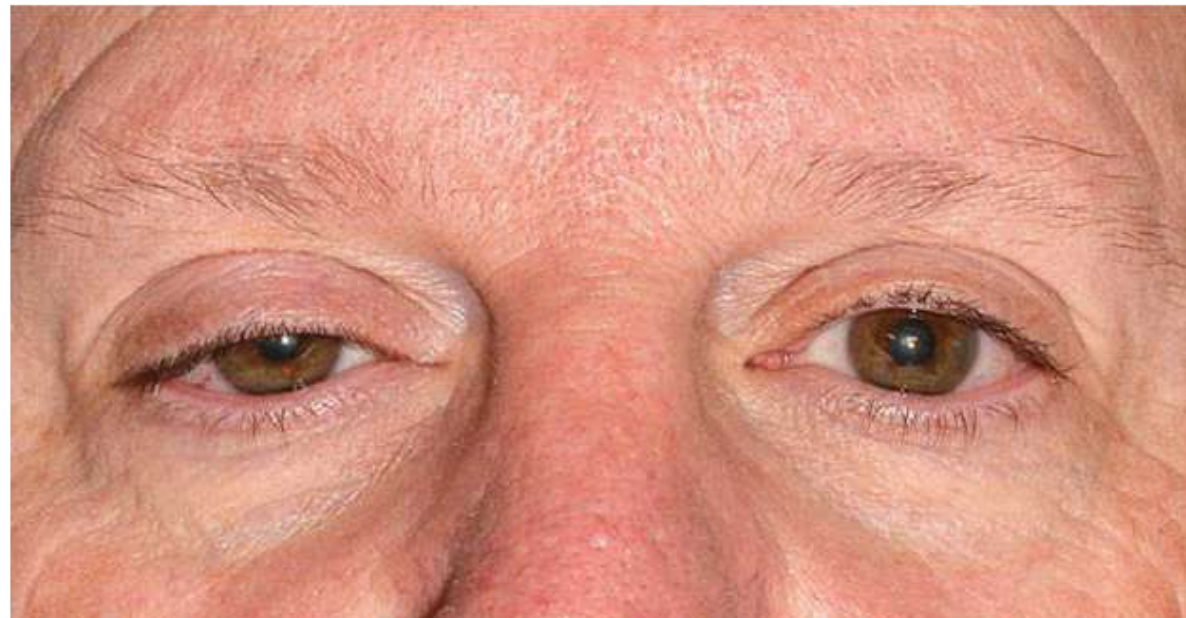Dermatohalāze;

Ptoze;

Plakstu retrakcija;

Entropijs;

Ektropijs;



Plakstu novietojums

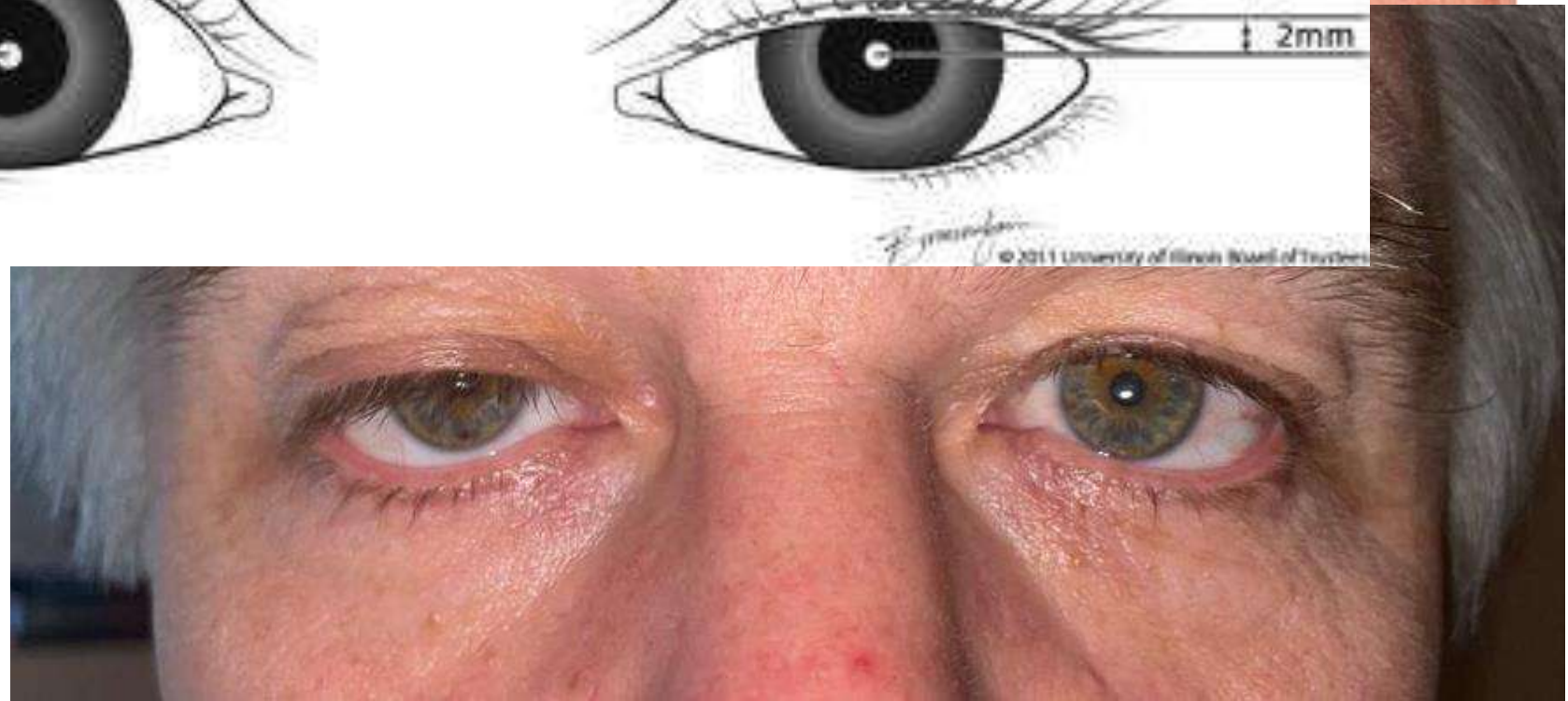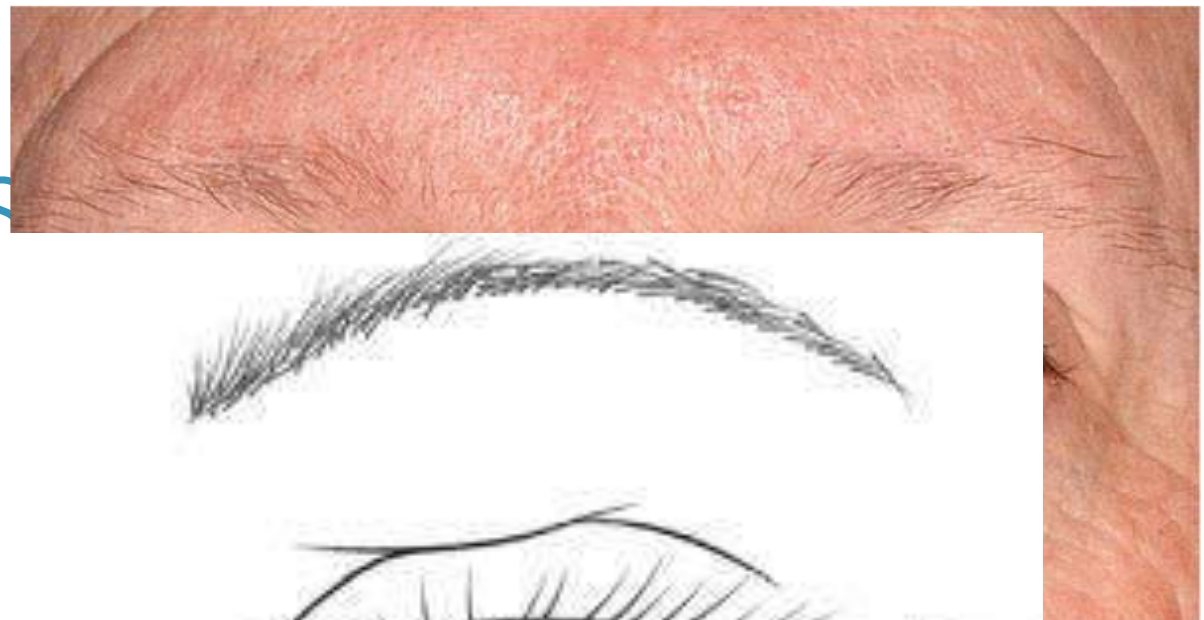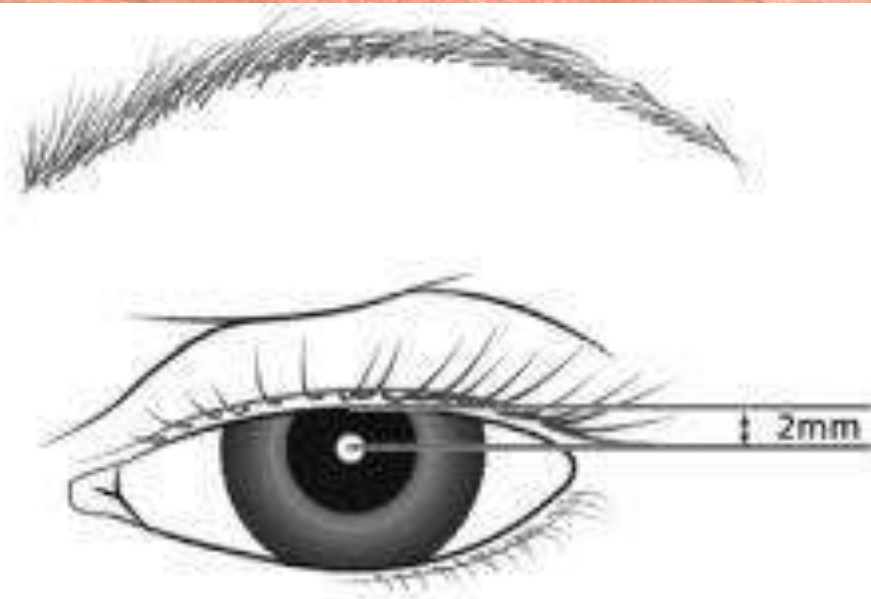
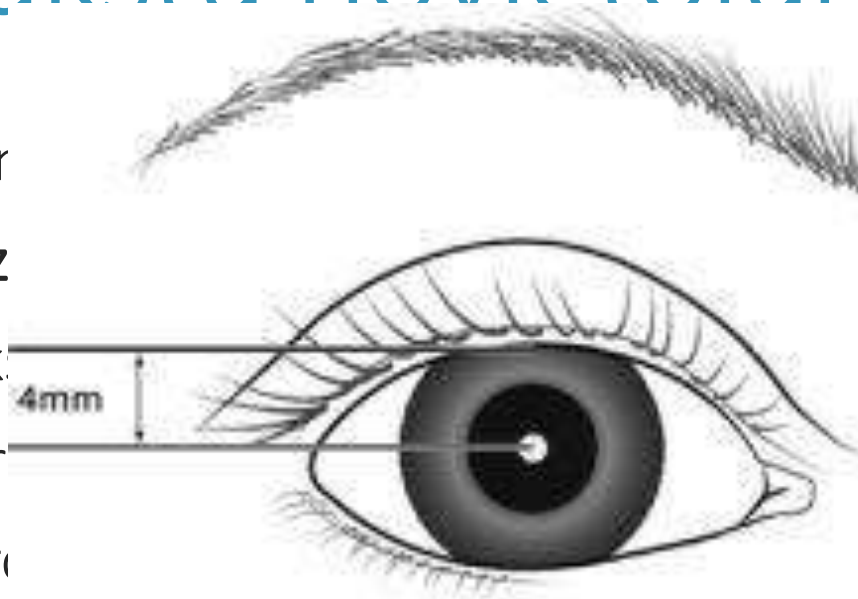
Derr

Ptoz

Plak.

Entr

Ektr



Plakstu novietojums

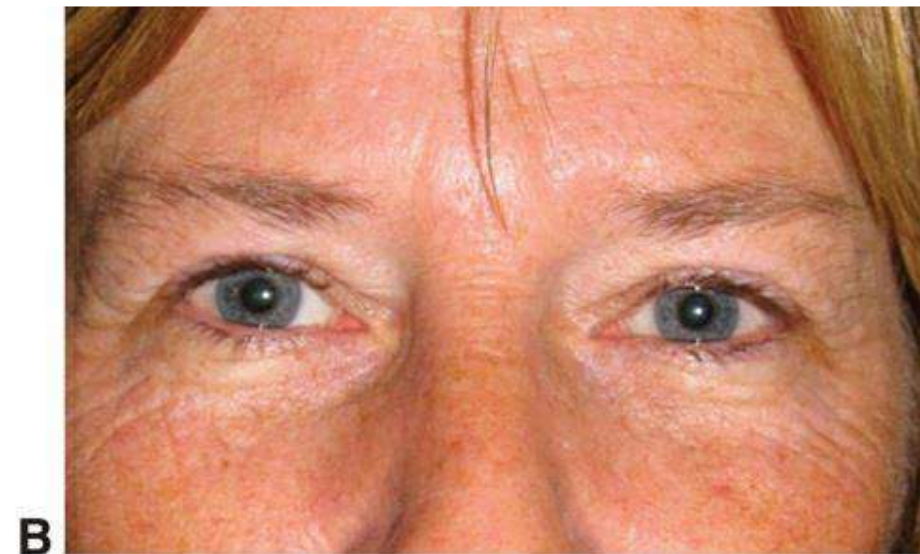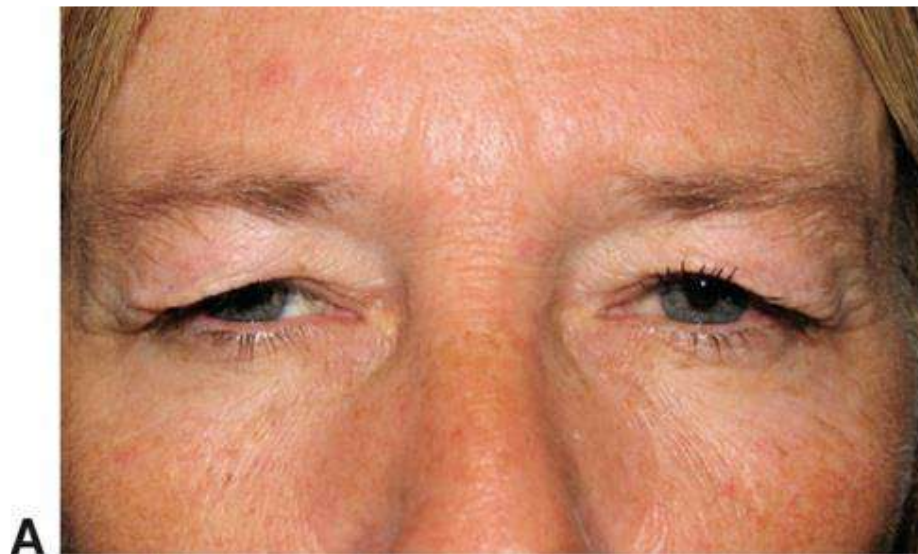Dermatohalāze;

Ptoze – pseidoptoze;

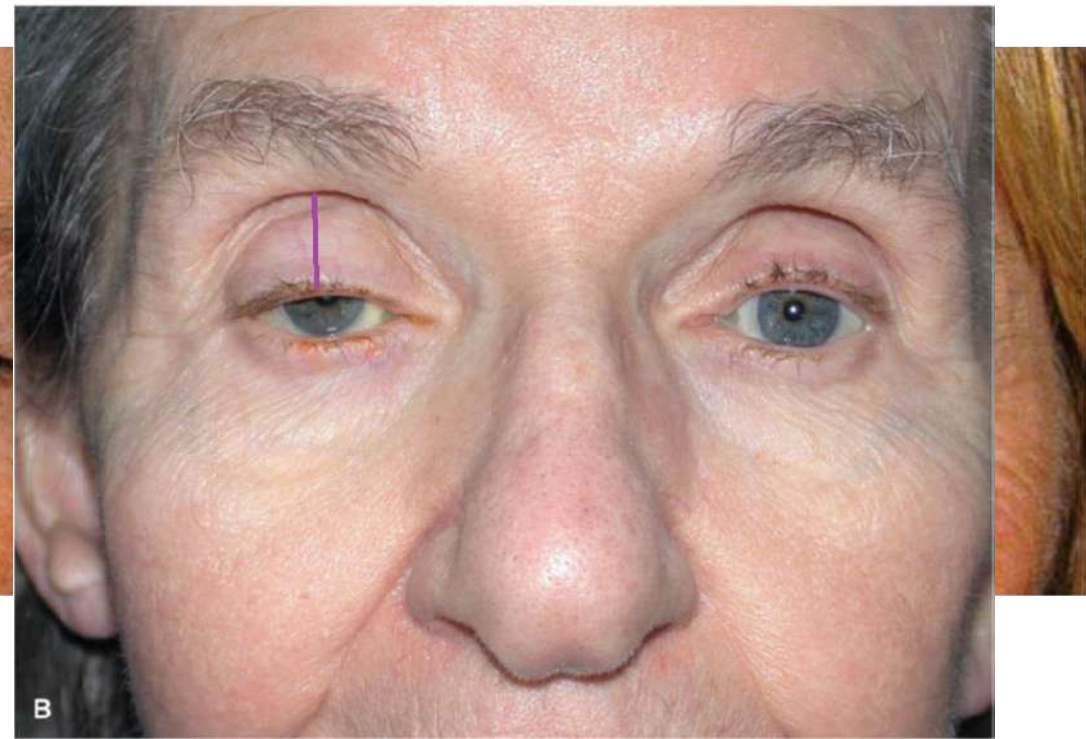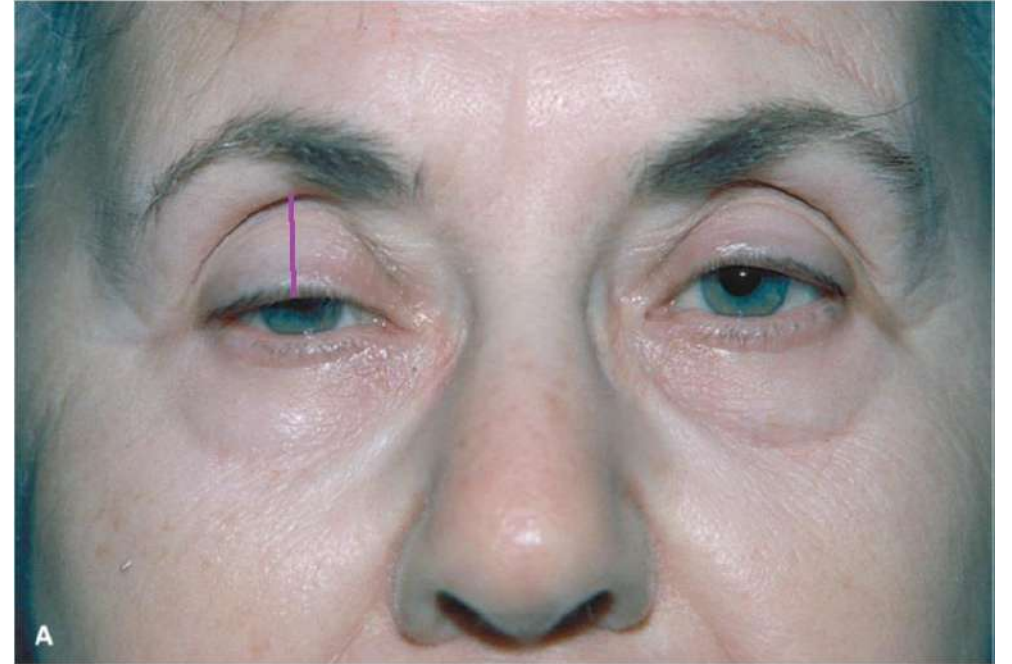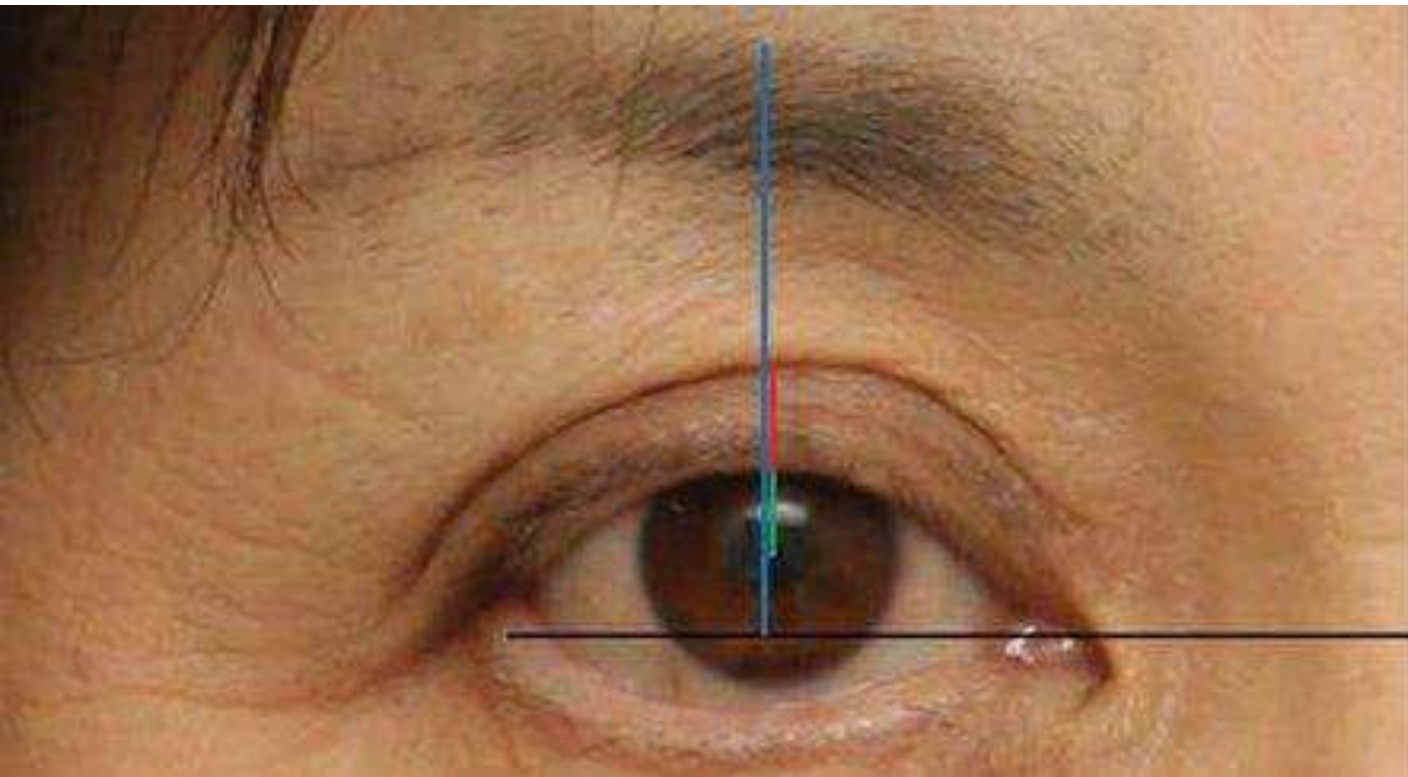
Plakstu retrakcija;

Entropijs;

Ektropijs;



Plakstu novietojums



Plakstu novietojums

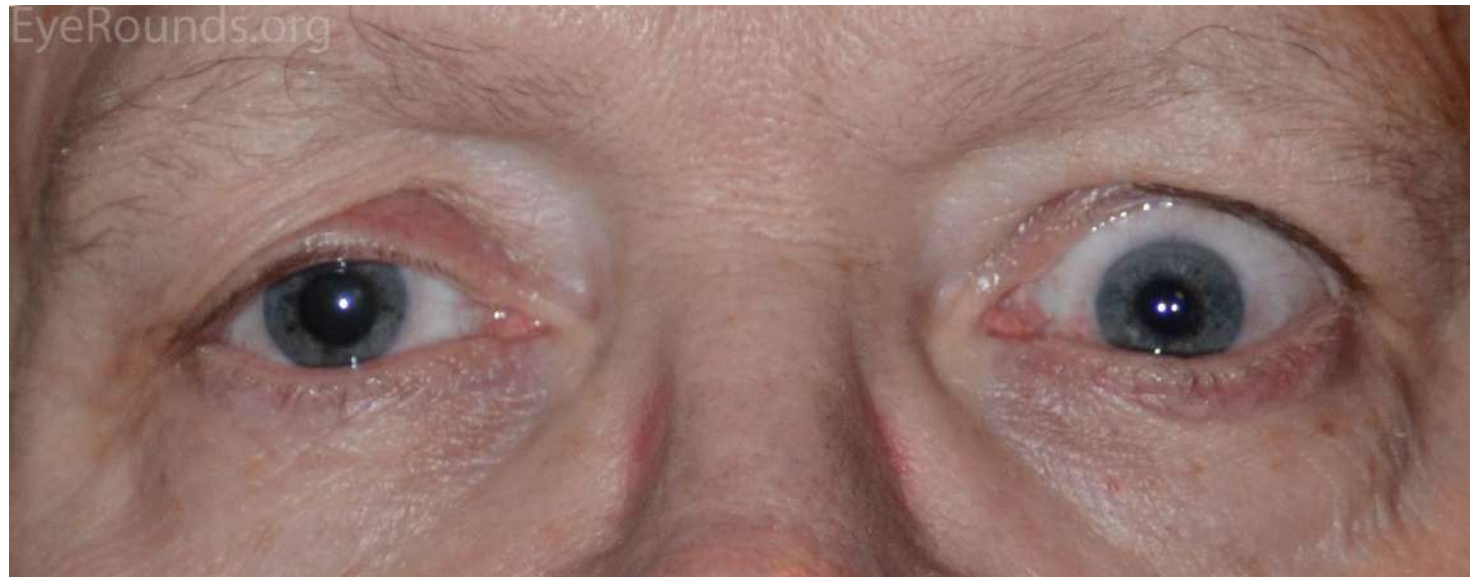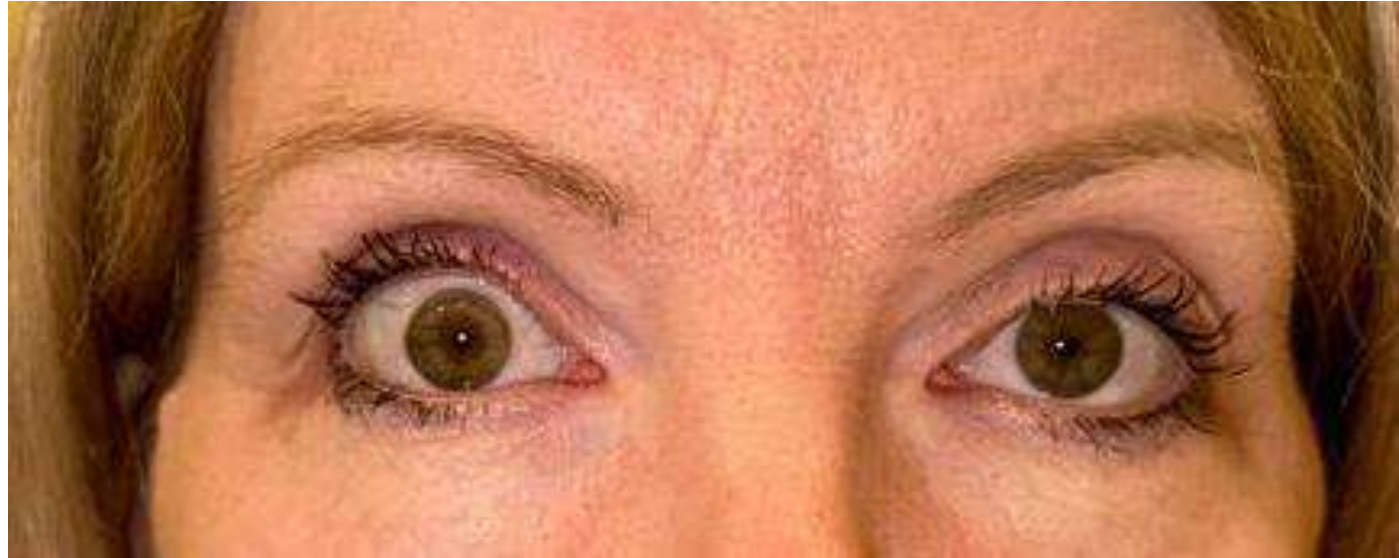Dermatohalāze;

Ptoze;

Plakstu retrakcija;

Entropijs;

Ektropijs;



Plakstu novietojums

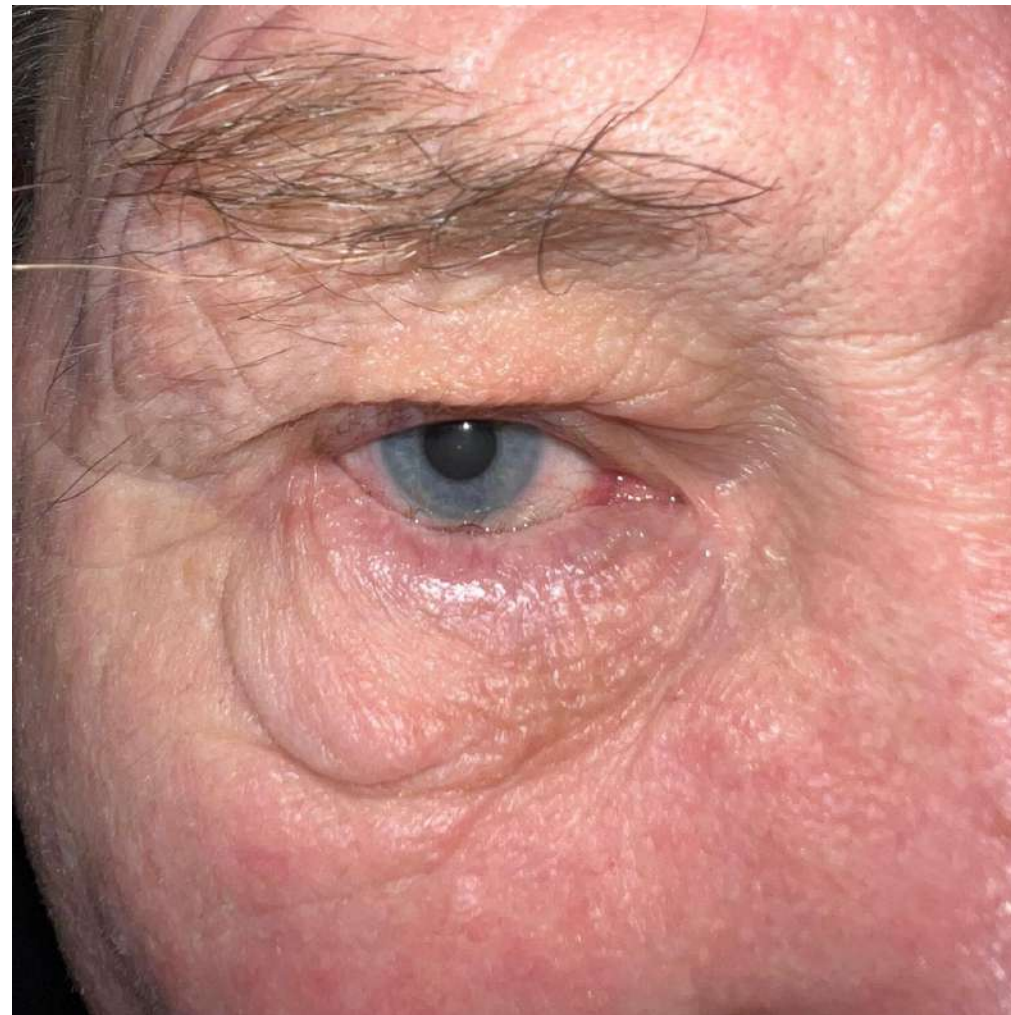
Dermatohalāze;

Ptoze;

Plakstu retrakcija;

Entropijs;

Ektropijs;



Plakstu novietojums

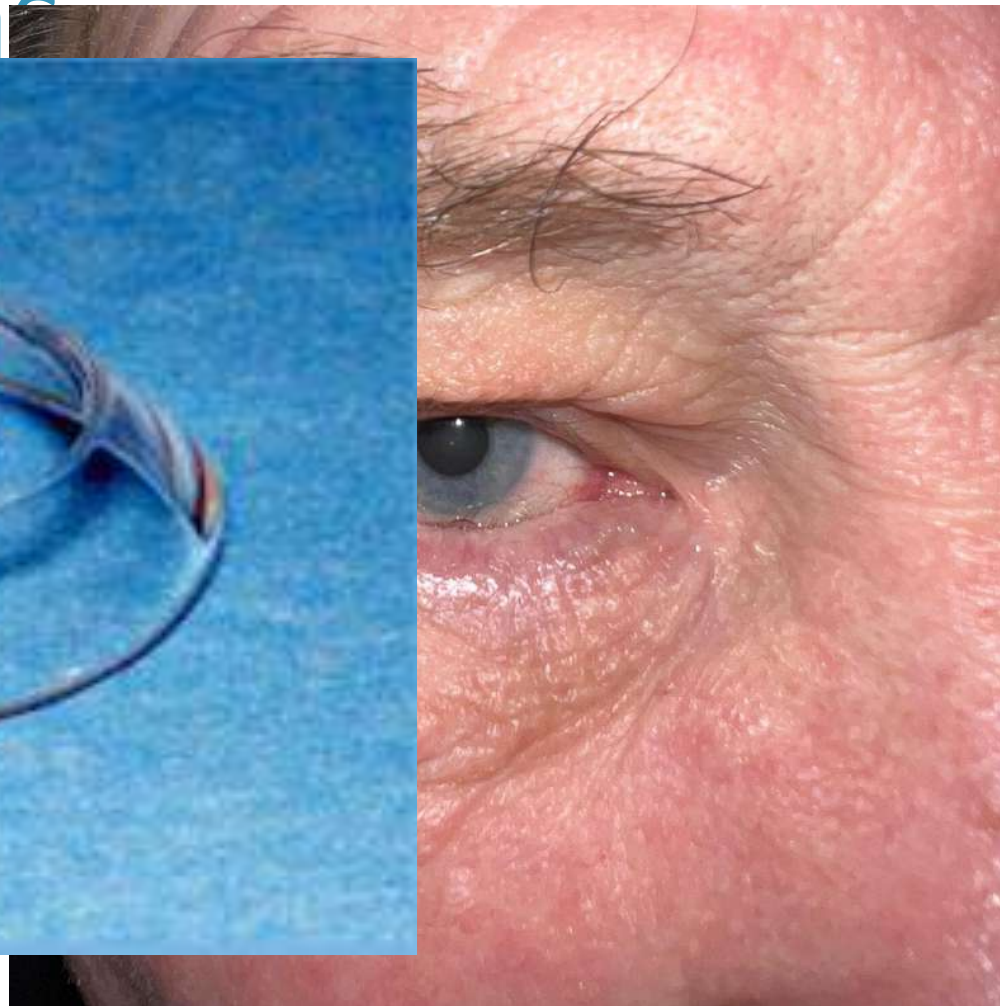Dermatoh

Ptoze;

Plakstu ret

Entropijs;

Ektropijs;



Plakstu novietojums

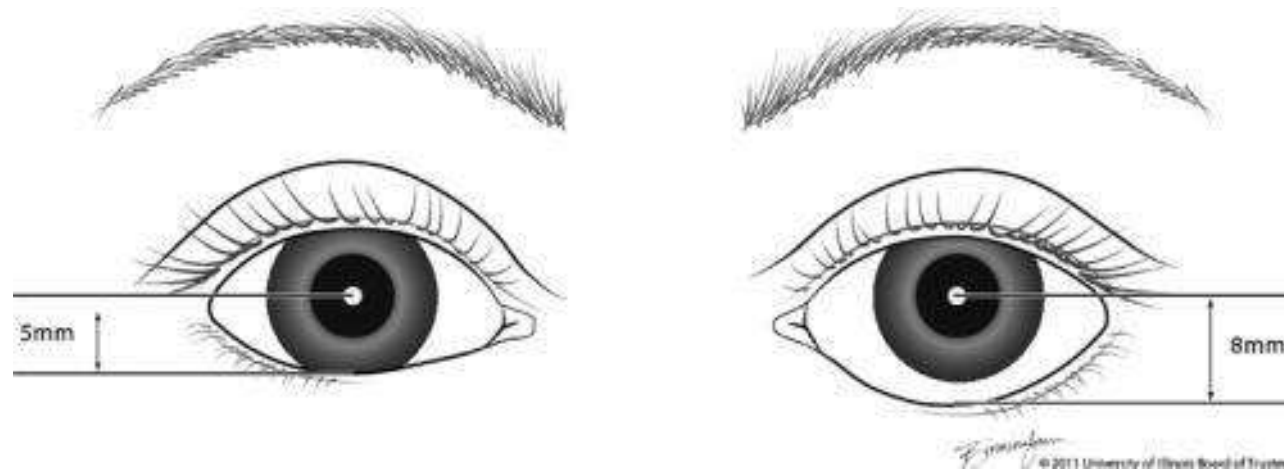
Dermatohalāze;

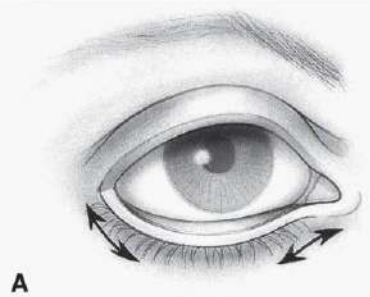
Ptoze;

Plakstu retrakcija;

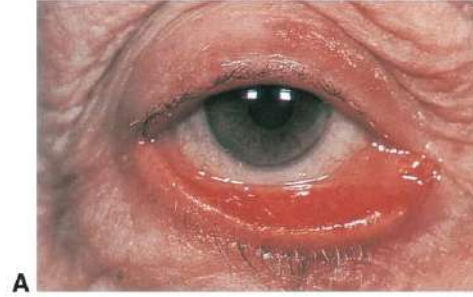Entropijs;

Ektropijs;



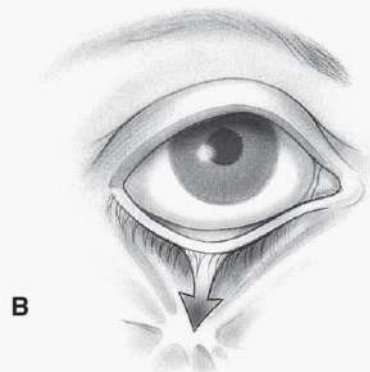


A

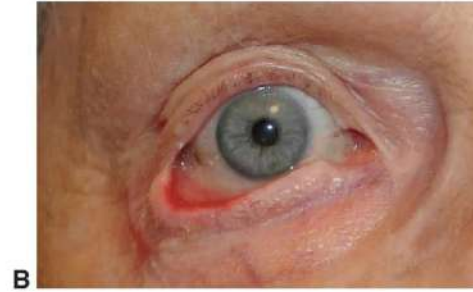


A

Laterālās saites vājums

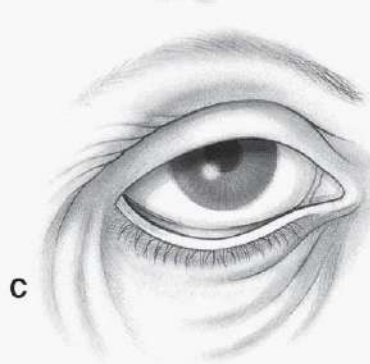


B

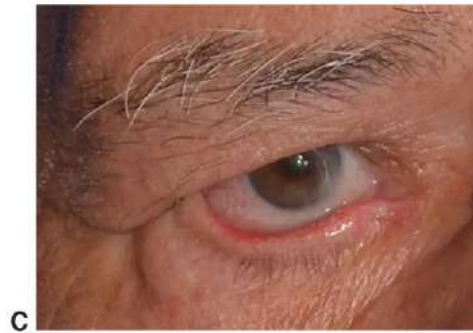

B

Rētojošs ektropijs

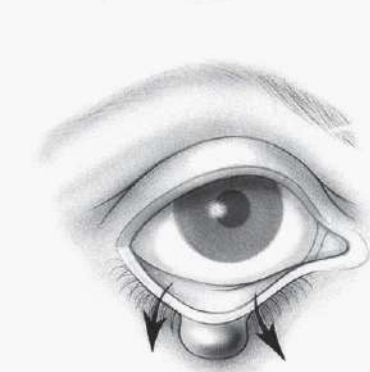


C

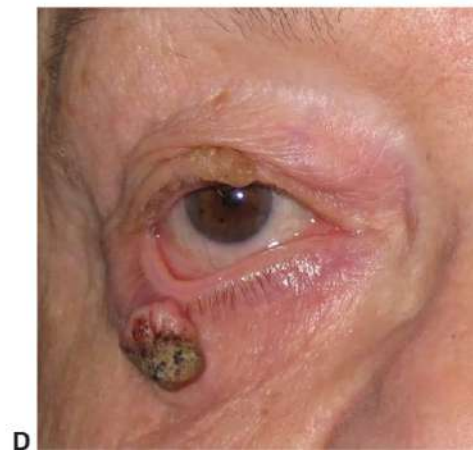

C

Paralītisks ektropijs



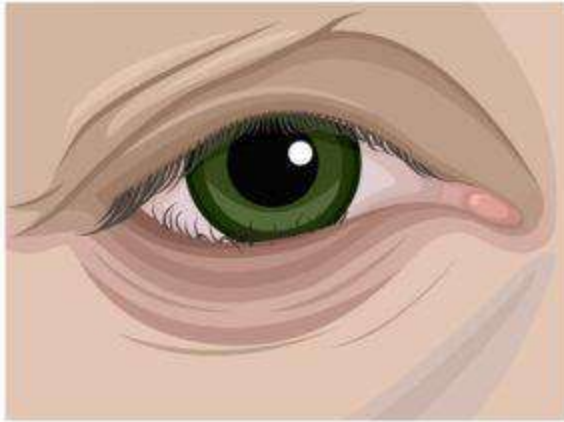
D



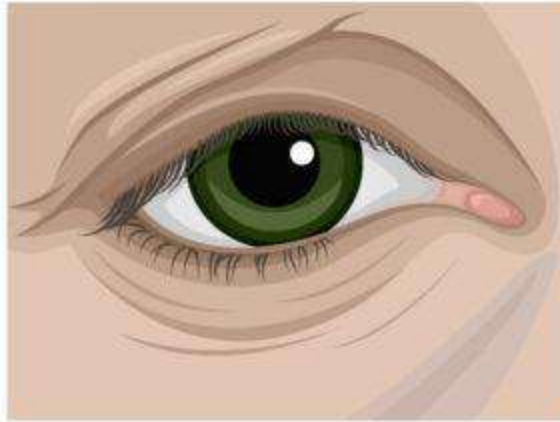
D

Mehānisks ektropijs

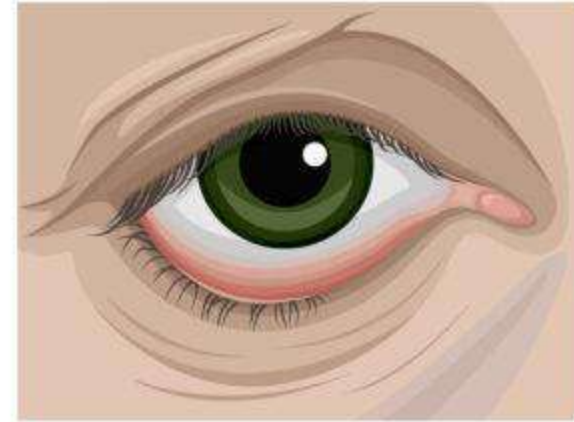
Entropion and Ectropion of the lower eyelid



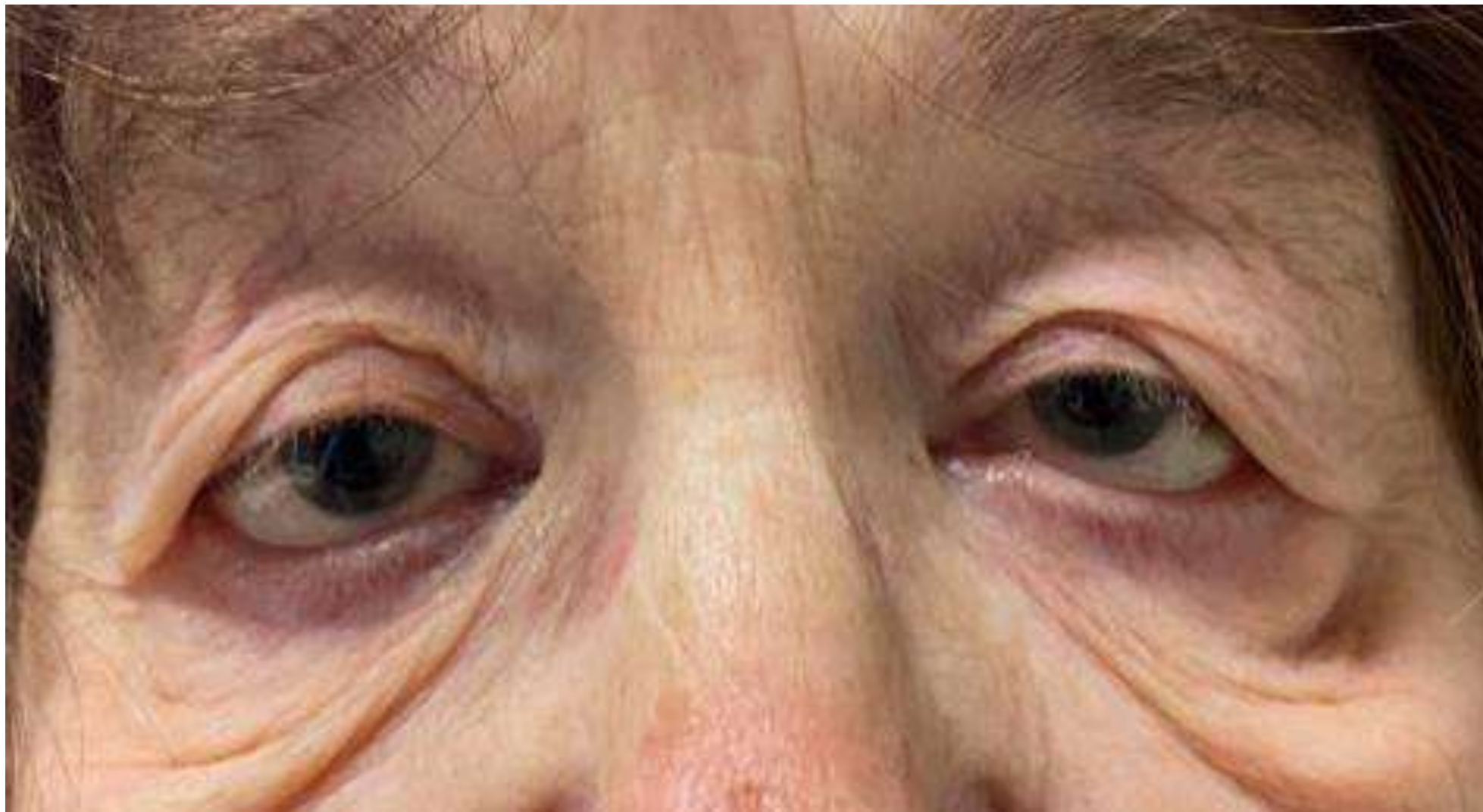
Entropion

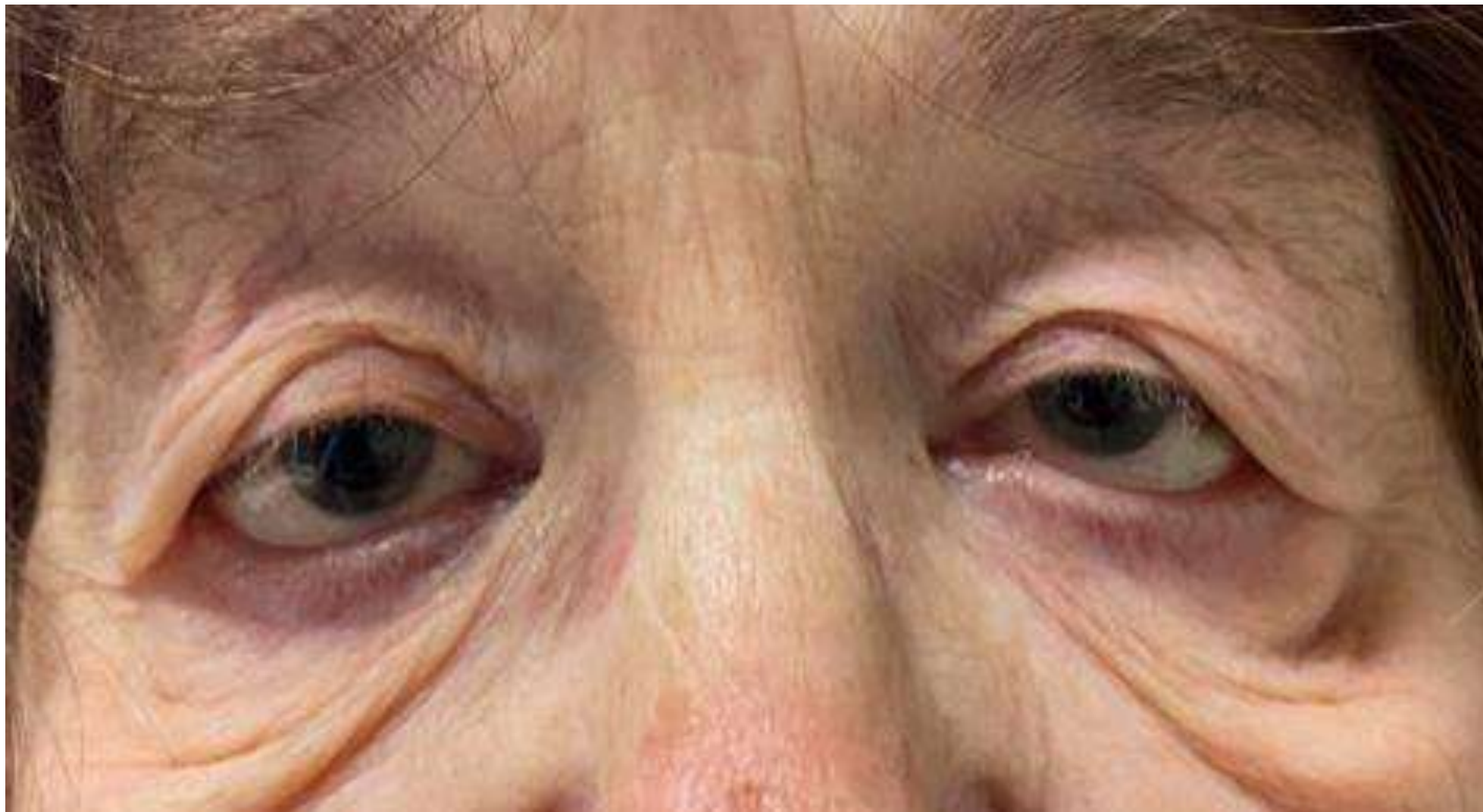


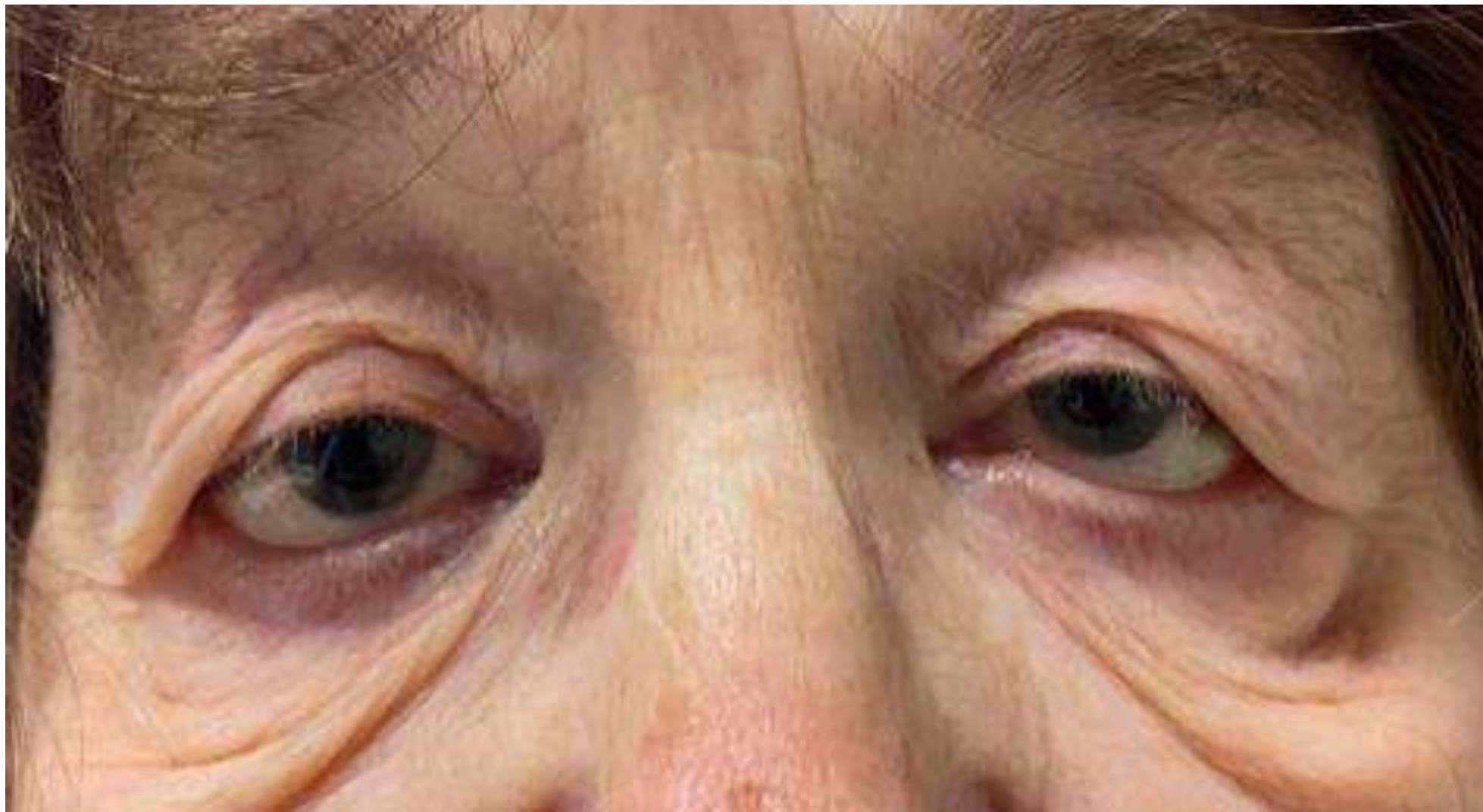
Healthy eye

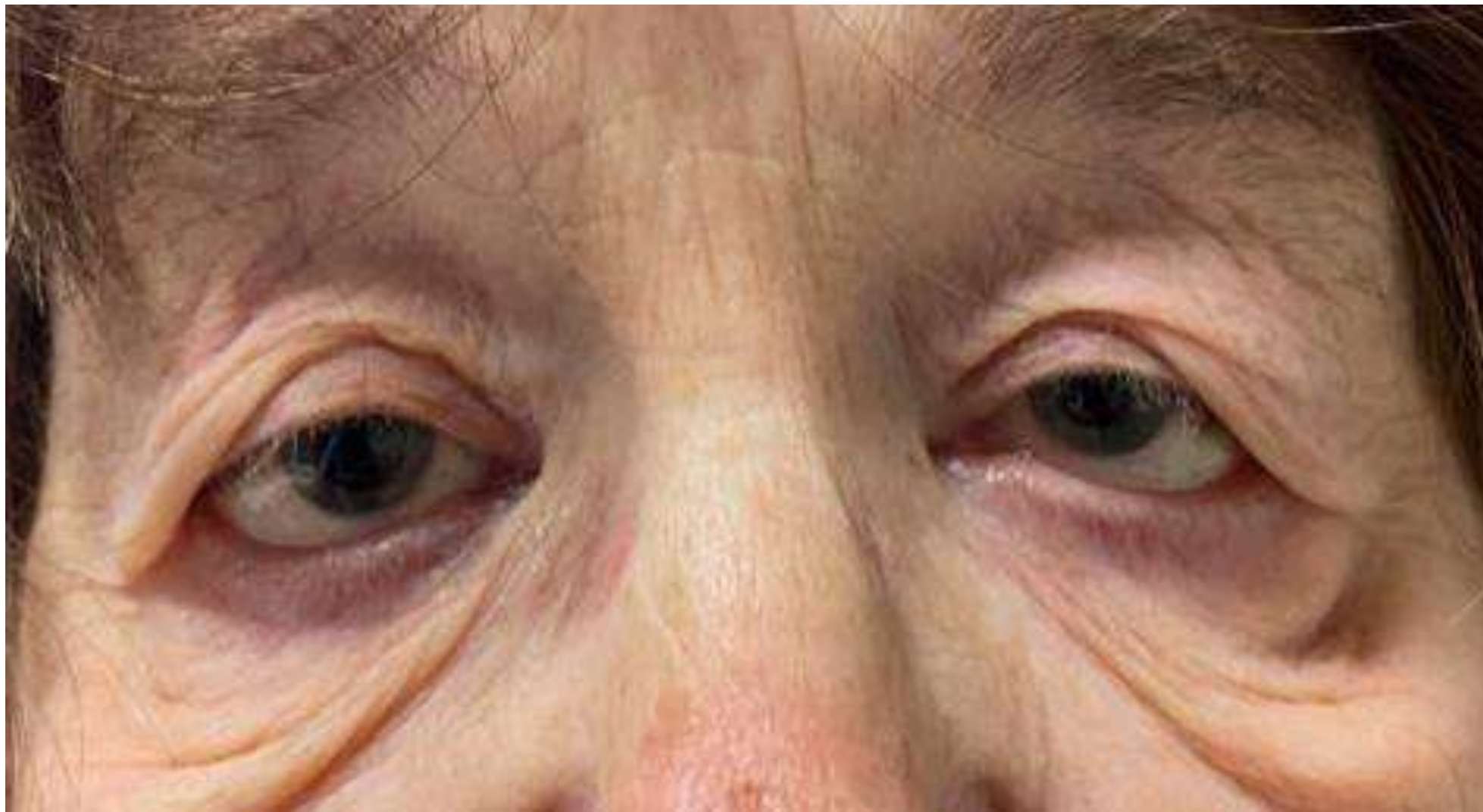


Ectropion



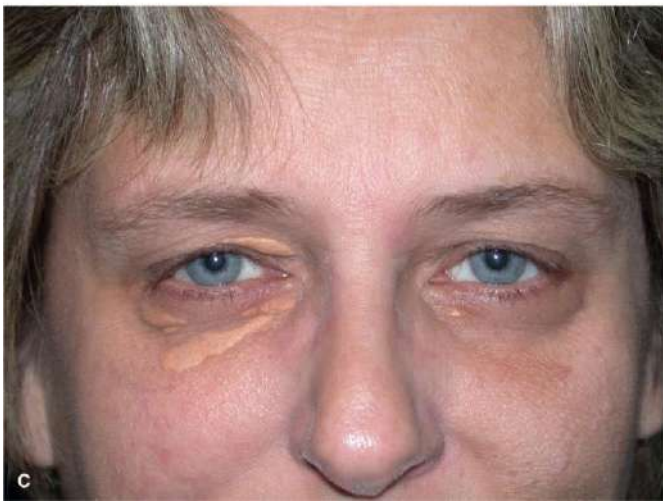
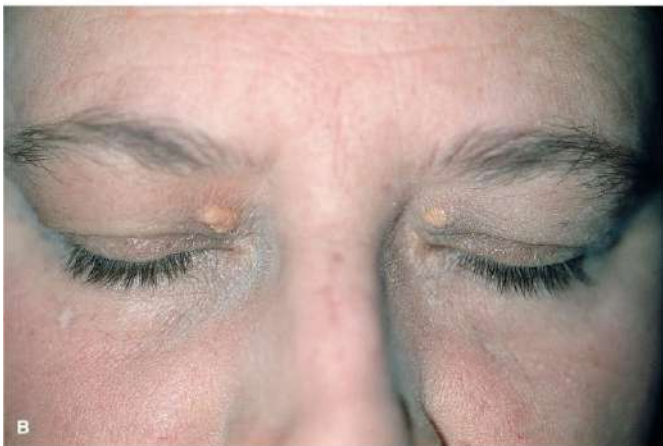
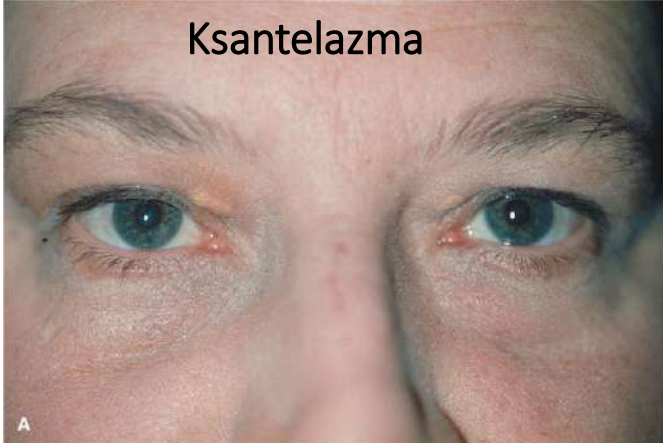
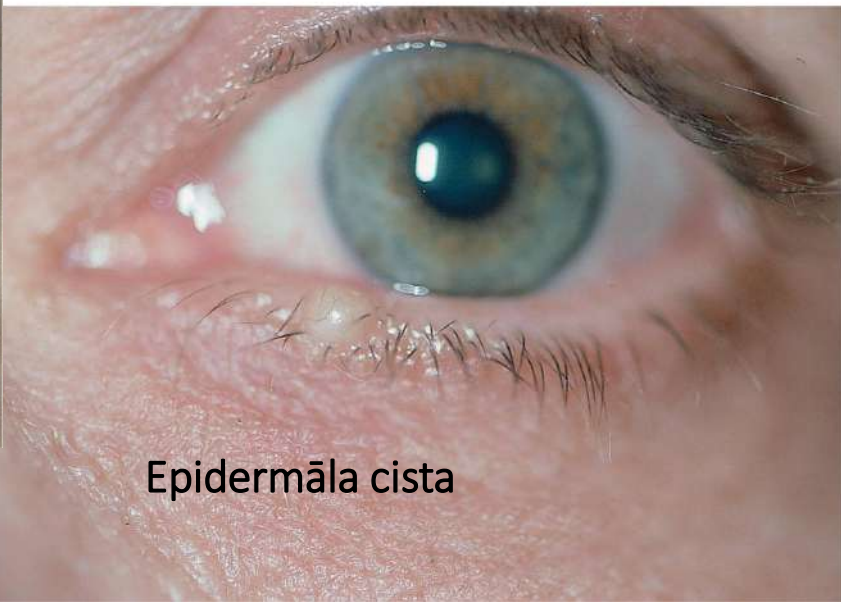
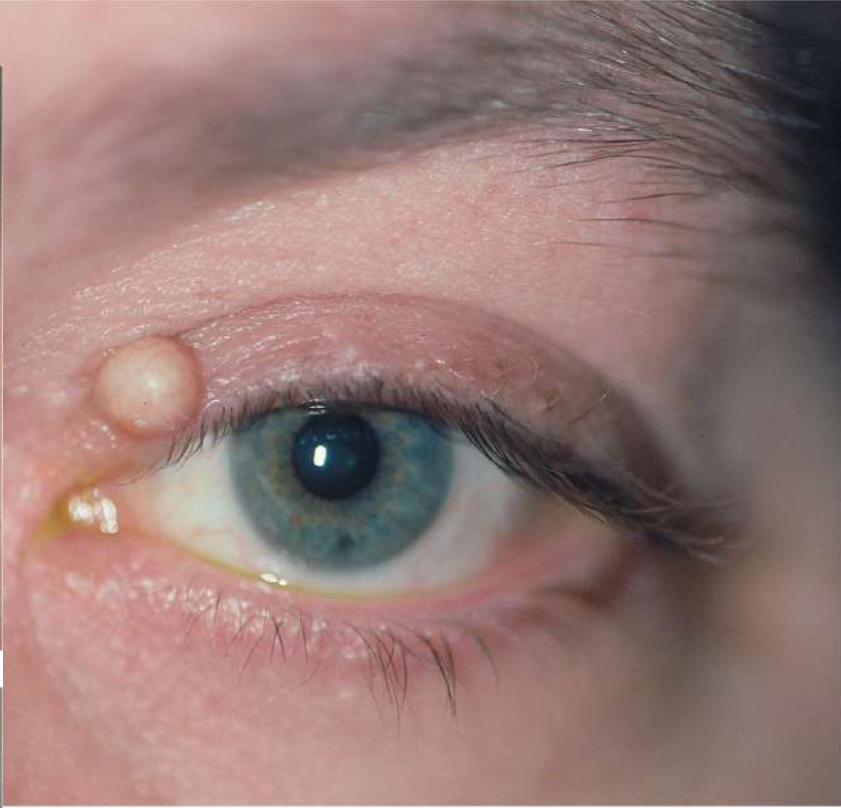
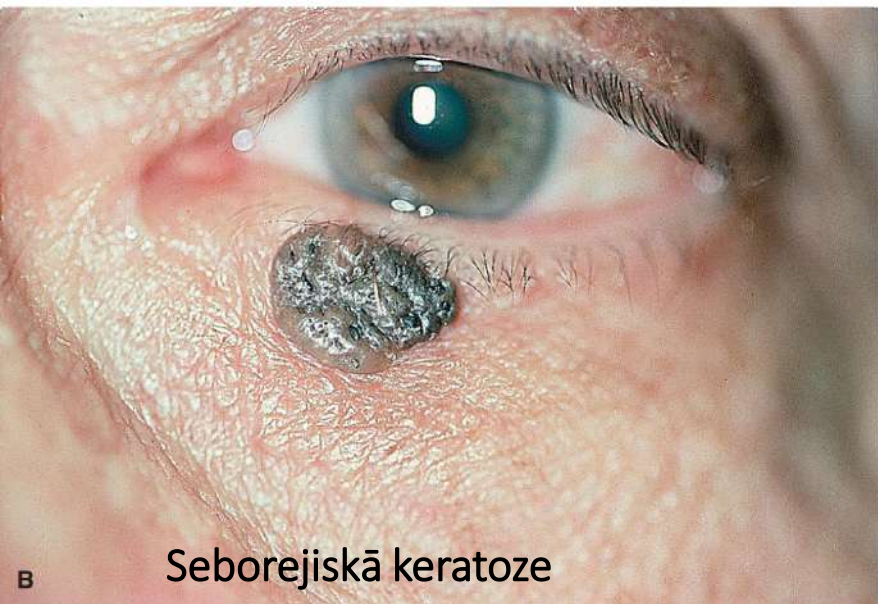
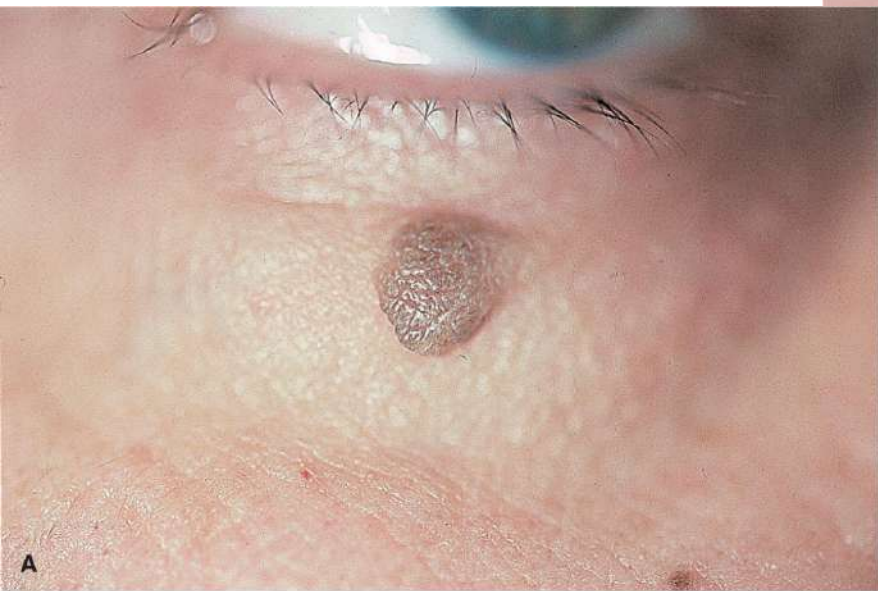Plakstu veidojumi

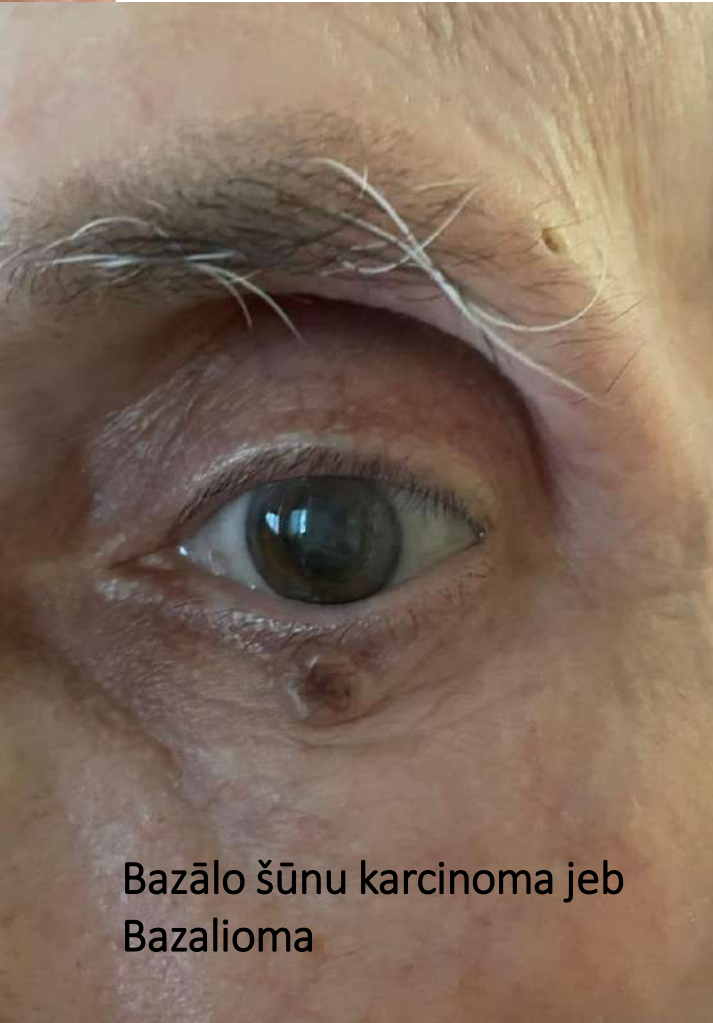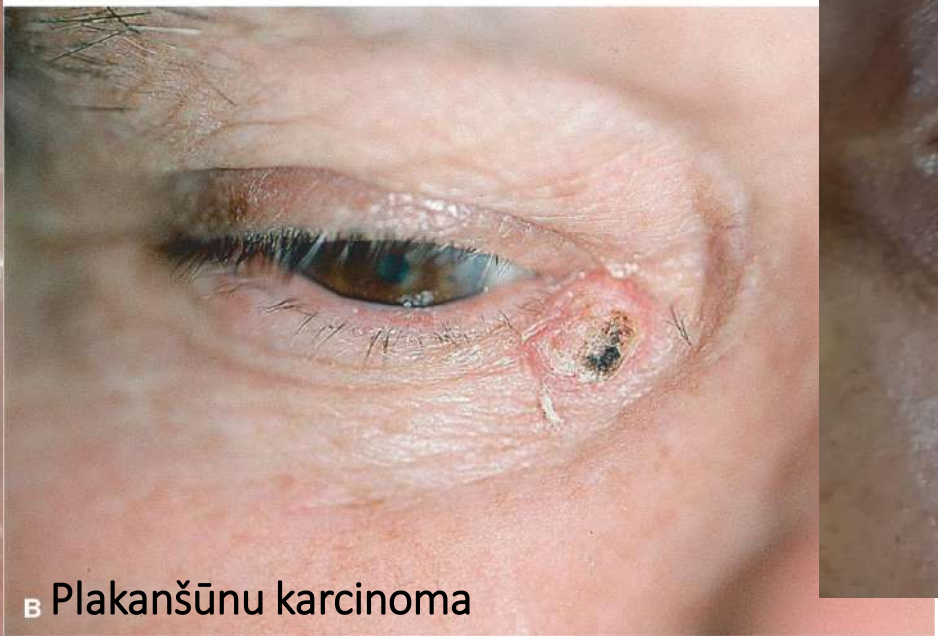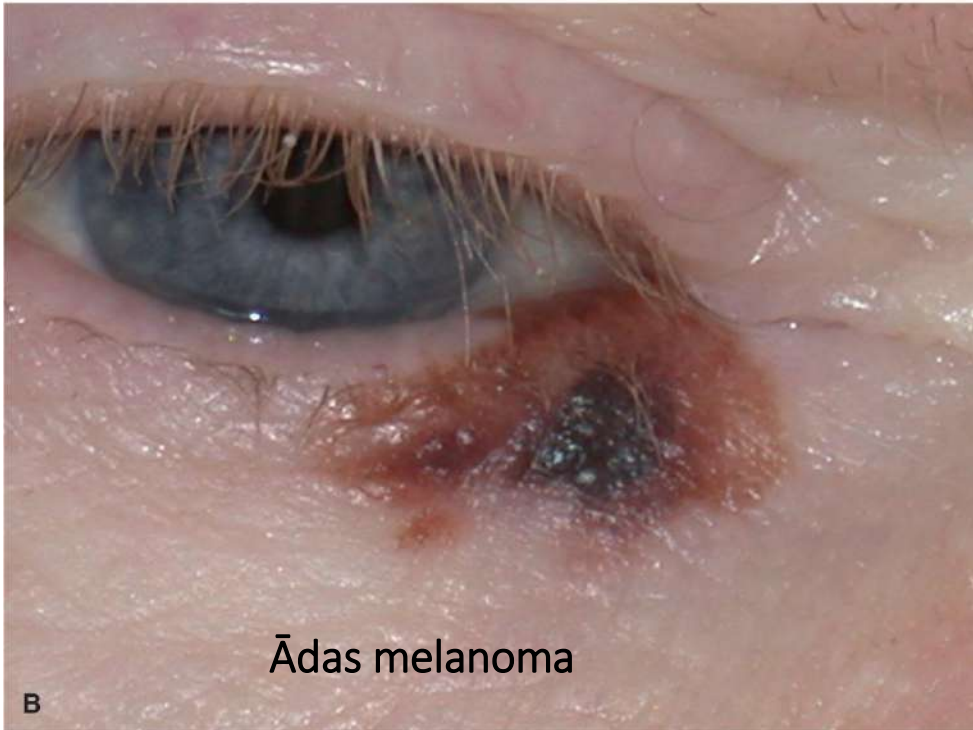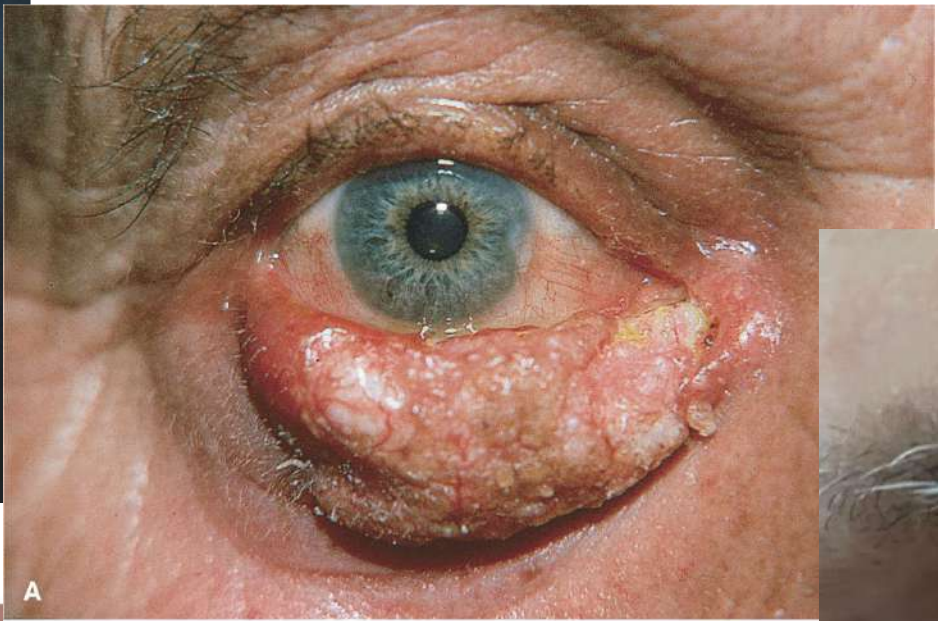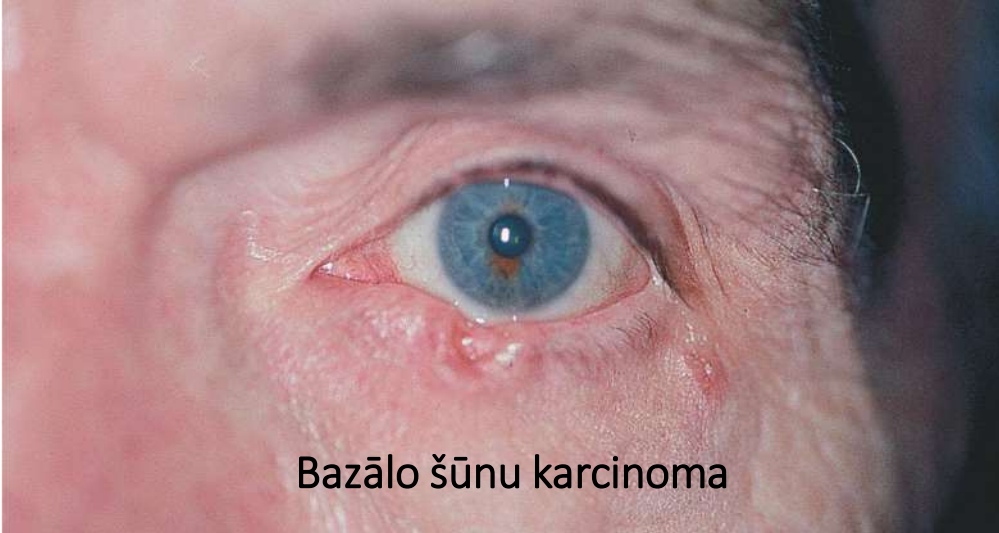	Labdabīgs	Ļaundabīgs
Vecums	-	>50
Malas	Gludas, viegli nosakāmas	Neskaidras, negludas
Vaskularizācija	Nav vai smalki	Izteikti jauni asinsvadi
Skropstas	Ir skropstu cauraugšana	Nav skropstu cauraugšana
Augšana	Aug lēnām vai ilgstoši ir viena izmēra	Strauja augšana
Asiņošana	Pieskaroties visbiežāk neasiņo	Pieskaroties bieži asiņo



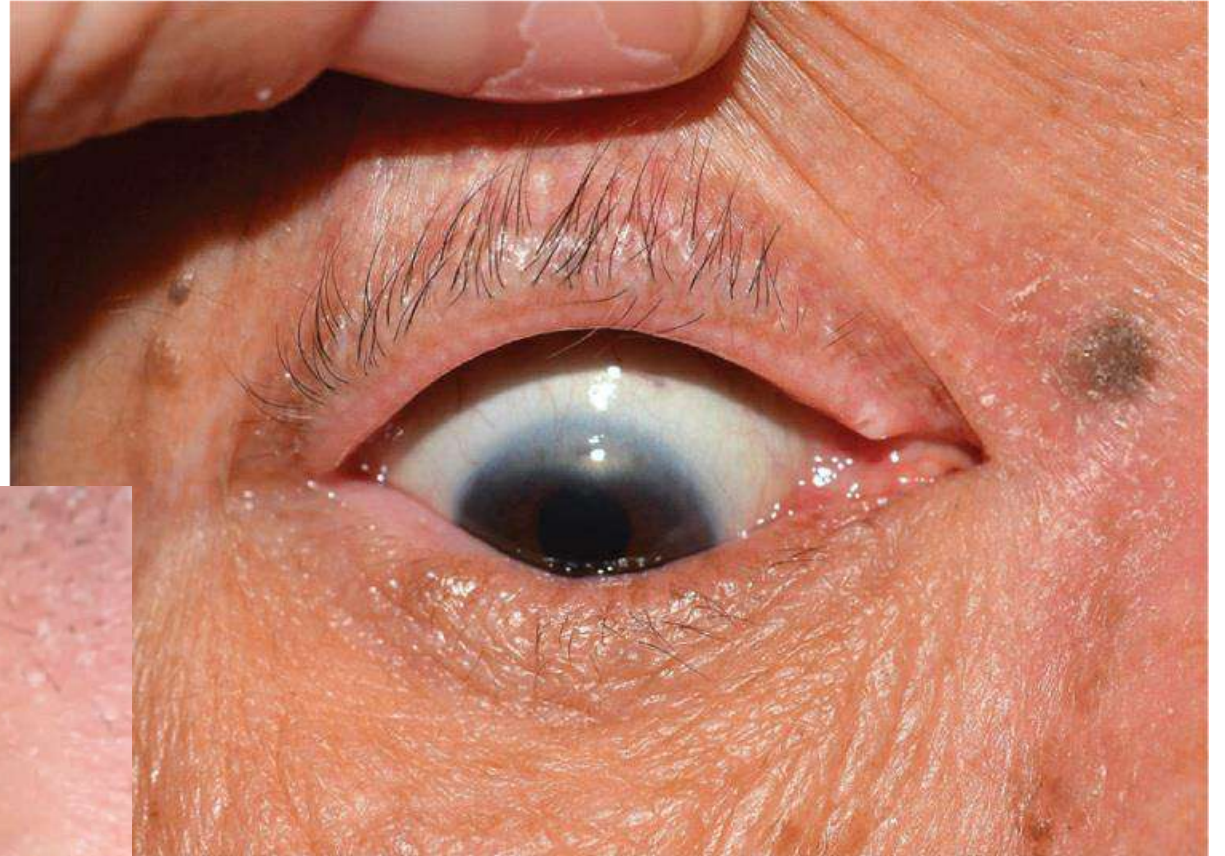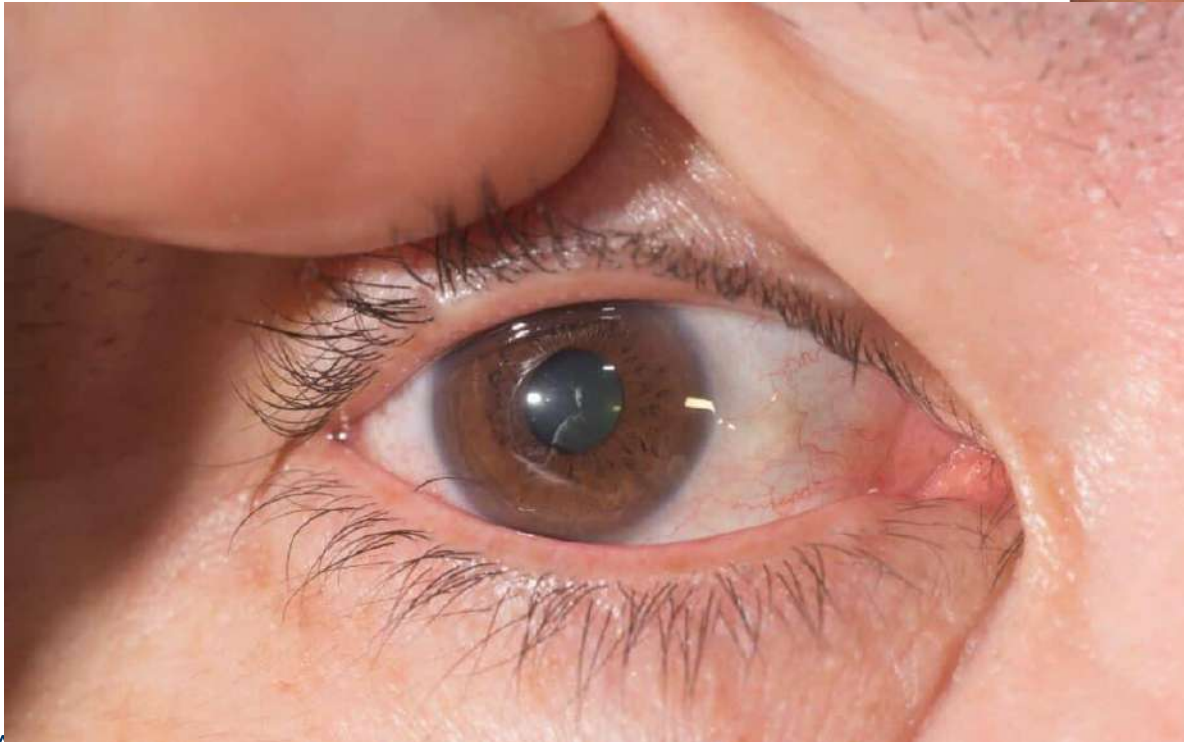Ksantelazma

Seborejiskā keratoze

Epidermāla cista

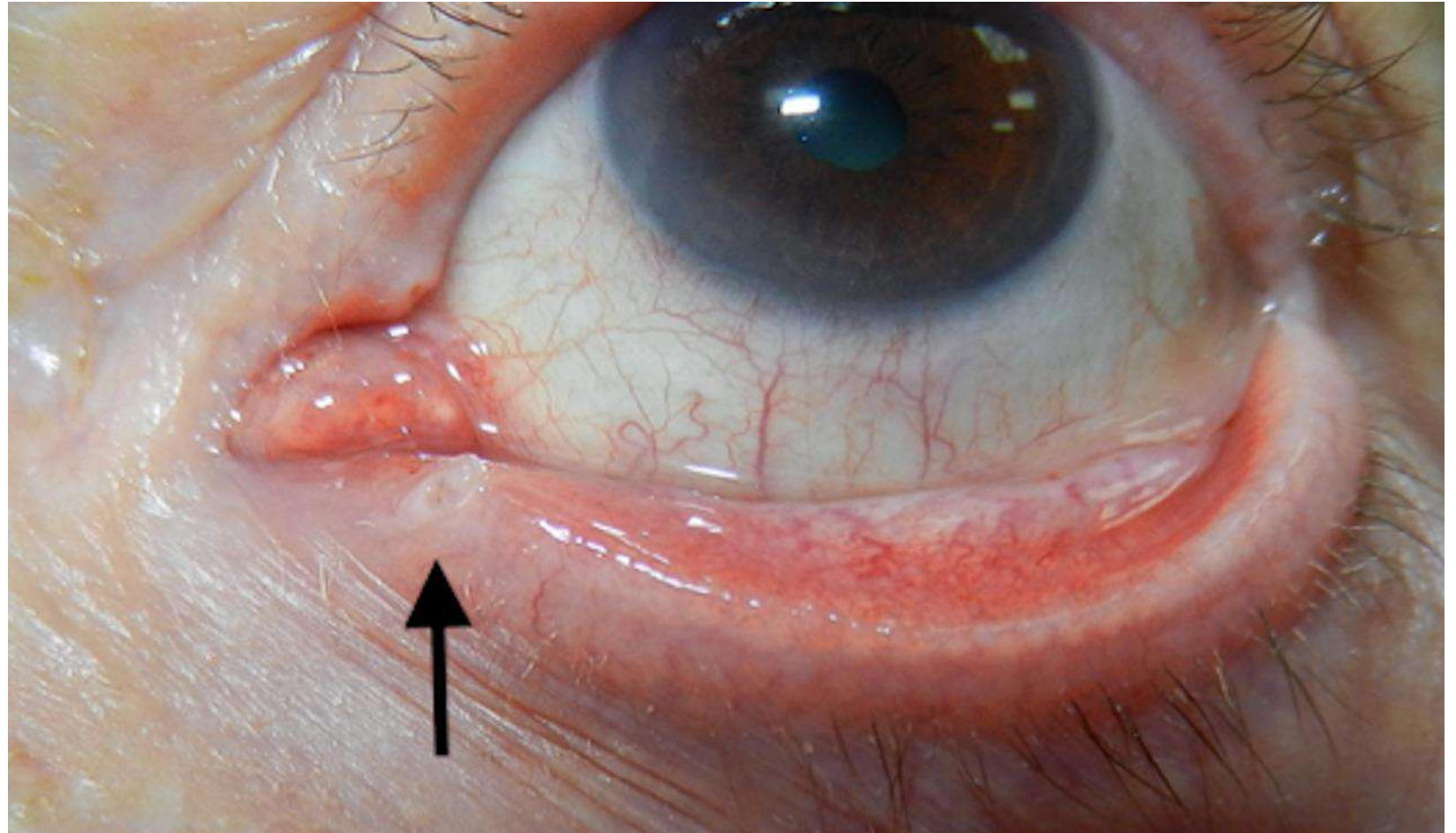


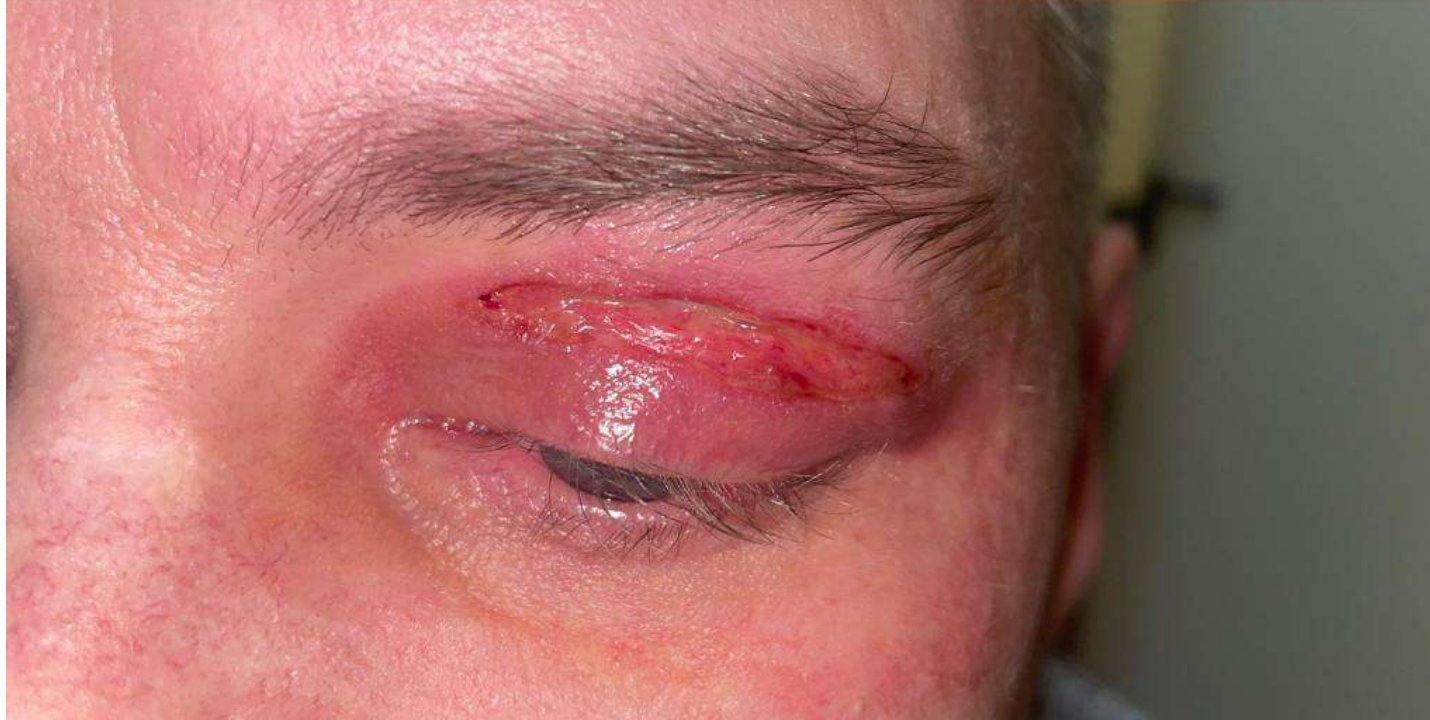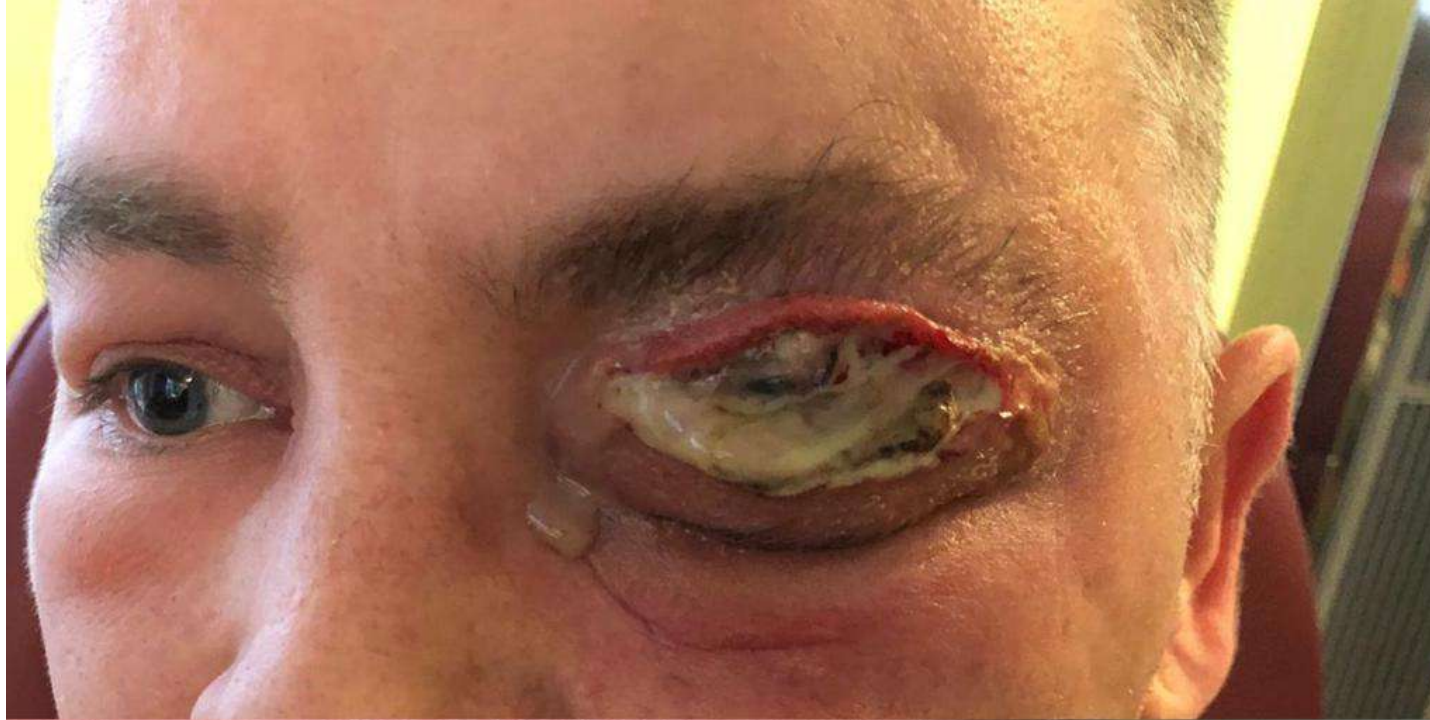Trihiāze

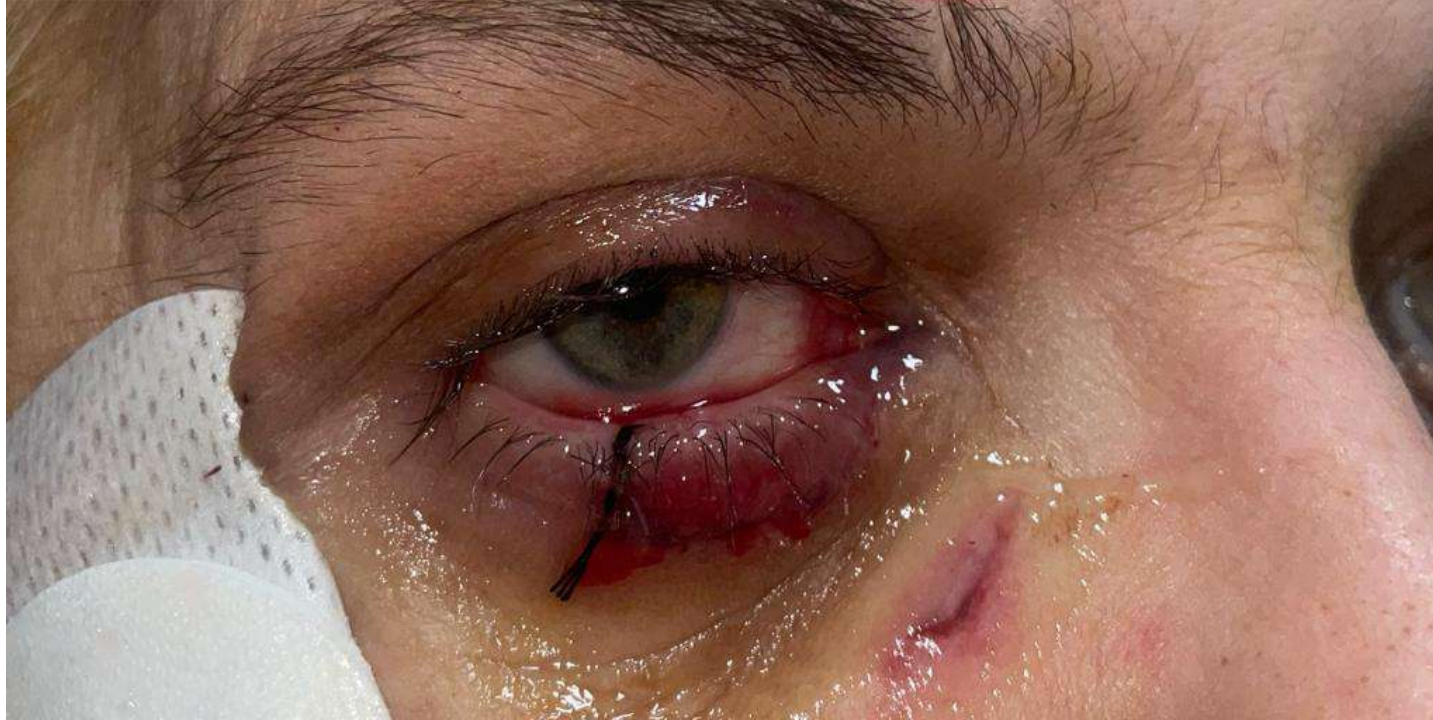
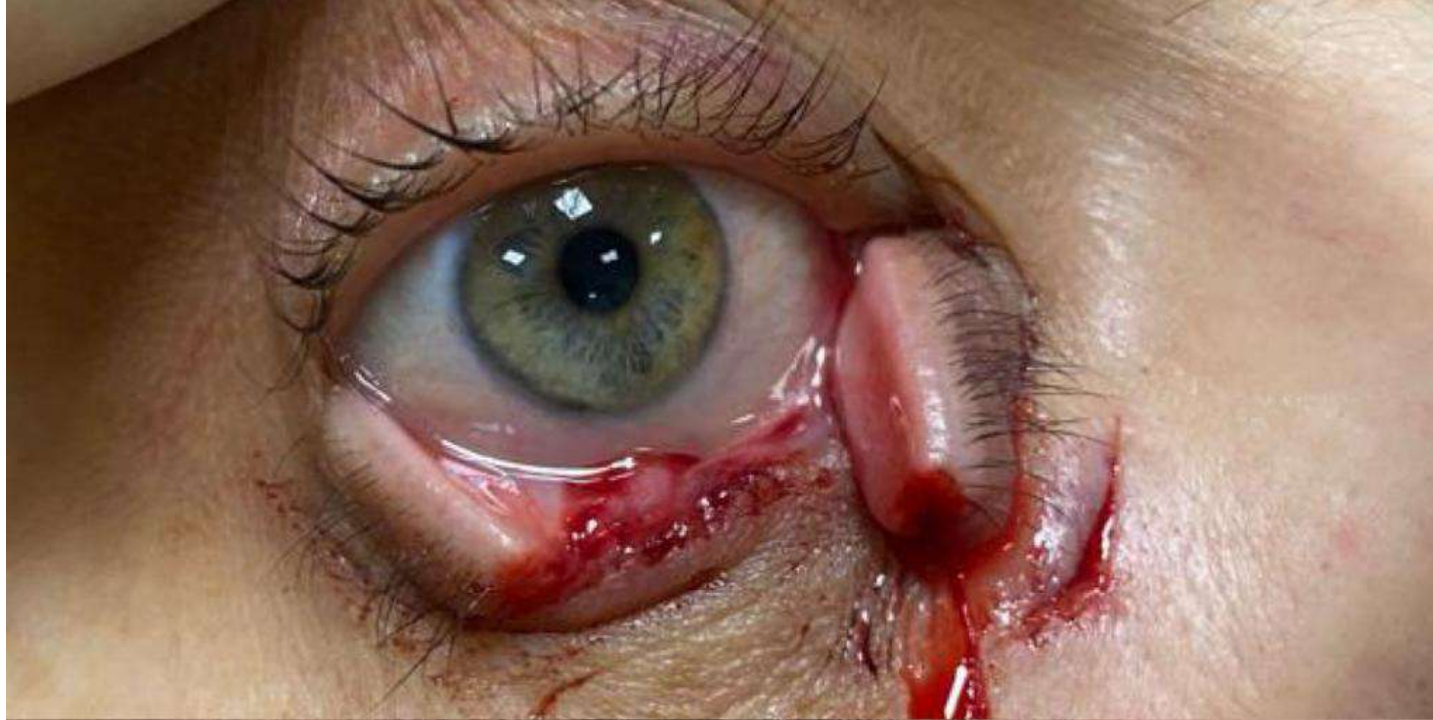
Asaru kanāli

Asaru punkta obstrukcija







Dr. Elīza Avotiņa

+371 22363869

Paldies par uzmanību!